



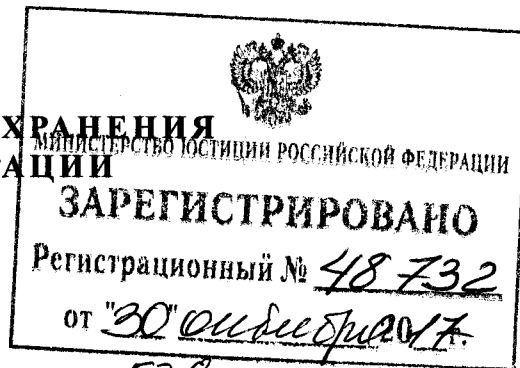
**МИНИСТЕРСТВО ЗДРАВООХРАНЕНИЯ
РОССИЙСКОЙ ФЕДЕРАЦИИ**

(Минздрав России)

П Р И К А З

21 августа 2017г.

Москва



**Об утверждении
примерных дополнительных профессиональных программ
по специальности «Рентгенология»**

В соответствии с частью 3 статьи 82 Федерального закона от 29 декабря 2012 г. № 273-ФЗ «Об образовании в Российской Федерации» (Собрание законодательства Российской Федерации, 2012, № 53, ст. 7598; 2016, № 1, ст. 9) **п р и к а з ы в а ю:**

Утвердить:

примерную дополнительную профессиональную программу повышения квалификации врачей со сроком освоения 144 академических часа по специальности «Рентгенология» согласно приложению № 1;

примерную дополнительную профессиональную программу профессиональной переподготовки врачей со сроком освоения 576 академических часов по специальности «Рентгенология» согласно приложению № 2.

Врио Министра

И.Н. Каграманян

**Примерная дополнительная профессиональная программа повышения
квалификации врачей со сроком освоения 144 академических часа
по специальности «Рентгенология»**

I. Общие положения

1.1. Цель примерной дополнительной профессиональной программы повышения квалификации врачей со сроком освоения 144 академических часа по специальности «Рентгенология» (далее – Программа) заключается в совершенствовании и (или) получении новой компетенции в рамках имеющейся квалификации¹.

Трудоемкость освоения – 144 академических часа (1 месяц).

Основными компонентами Программы являются:

- общие положения;
- планируемые результаты обучения;
- учебный план;
- календарный учебный график;
- рабочие программы учебных модулей: «Фундаментальные дисциплины», «Специальные дисциплины», «Смежные дисциплины»;
- организационно-педагогические условия;
- формы аттестации;
- оценочные материалы².

1.2. Для формирования профессиональных компетенций, необходимых для оказания медицинской помощи больным, в программе отводятся часы на обучающий симуляционный курс (далее – ОСК).

Обучающий симуляционный курс состоит из двух компонентов:

- 1) ОСК, направленный на формирование общепрофессиональных умений и навыков;
- 2) ОСК, направленный на формирование специальных профессиональных умений и навыков.

¹ Часть 4 статьи 76 Федерального закона от 29 декабря 2012 г. № 273-ФЗ «Об образовании в Российской Федерации» (Собрание законодательства Российской Федерации 2012, № 53, ст. 7598; 2016, № 1, ст. 24, 72; 2016, № 27, ст. 4223) (далее – Федеральный закон № 273-ФЗ)

² Пункт 9 приказа Министерства образования и науки Российской Федерации от 01 июля 2013 г. № 499 «Порядок организации и осуществления образовательной деятельности по дополнительным профессиональным программам», (зарегистрирован Министерством юстиции Российской Федерации от 20 августа 2013 г., регистрационный № 29444) с изменениями, внесенными приказом Министерства образования и науки Российской Федерации от 15 ноября 2013 г. № 1244 (зарегистрирован Министерством юстиции Российской Федерации 14 января 2014 г., регистрационный № 31014)

1.3. Содержание Программы построено в соответствии с модульным принципом, структурными единицами модулей являются разделы. Каждый раздел дисциплины подразделяется на темы, каждая тема – на элементы, каждый элемент – на подэлементы. Для удобства пользования Программой в учебном процессе каждая его структурная единица кодируется. На первом месте ставится код раздела дисциплины (например, 1), на втором – код темы (например, 1.1), далее – код элемента (например, 1.1.1), затем – код подэлемента (например, 1.1.1.1). Кодировка вносит определенный порядок в перечень вопросов, содержащихся в Программе, что, в свою очередь, позволяет кодировать контрольно-измерительные (тестовые) материалы в учебно-методическом комплексе (далее – УМК).

1.4. Учебный план определяет состав изучаемых дисциплин с указанием их трудоемкости, объема, последовательности и сроков изучения, устанавливает формы организации учебного процесса и их соотношение (лекции, обучающий симуляционный курс, семинарские и практические занятия), конкретизирует формы контроля знаний и умений обучающихся. Планируемые результаты обучения направлены на формирование профессиональных компетенций врача-рентгенолога. В планируемых результатах отражается преемственность с профессиональными стандартами и квалификационной характеристикой должности врача-рентгенолога³.

1.5. В Программе содержатся требования к аттестации обучающихся. Итоговая аттестация осуществляется посредством проведения экзамена и выявляет теоретическую и практическую подготовку обучающегося в соответствии с целями и содержанием Программы.

1.6. Организационно-педагогические условия реализации Программы включают учебно-методическое обеспечение учебного процесса освоения модулей специальности (тематика лекционных, семинарских и практических занятий).

1.7. Программа может реализовываться полностью или частично в форме стажировки. Стажировка осуществляется в целях изучения передового опыта, а также закрепления теоретических знаний, полученных при освоении Программы и приобретения практических навыков и умений для их эффективного использования при исполнении своих должностных обязанностей. Содержание стажировки определяется образовательными организациями, реализующими Программы, с учетом содержания Программы и предложений организаций, направляющих врачей-рентгенологов на стажировку.

³ Приказ Министерства здравоохранения и социального развития Российской Федерации от 23 июля 2010 г. № 541н «Об утверждении Единого квалификационного справочника должностей руководителей, специалистов и служащих, раздел «Квалификационные характеристики должностей работников в сфере здравоохранения» (зарегистрирован Министерством юстиции Российской Федерации 25 августа 2010 г., регистрационный № 18247)

II. Планируемые результаты обучения **Характеристика компетенций⁴** **врача-рентгенолога, подлежащих совершенствованию**

2.1. Профессиональные компетенции (далее – ПК):

профилактическая деятельность:

готовность к осуществлению комплекса мероприятий, направленных на сохранение и укрепление здоровья и включающих в себя формирование здорового образа жизни, предупреждение возникновения и (или) распространения заболеваний, их раннюю диагностику, выявление причин и условий их возникновения и развития, а также направленных на устранение вредного влияния на здоровье человека факторов среды его обитания (ПК-1);

готовность к проведению профилактических медицинских осмотров, диспансеризации и осуществлению диспансерного наблюдения за различными категориями пациентов (ПК-2);

готовность к проведению противоэпидемических мероприятий, организации защиты населения в очагах особо опасных инфекций, при ухудшении радиационной обстановки, стихийных бедствиях и иных чрезвычайных ситуациях (ПК-3);

готовность к применению социально-гигиенических методик сбора и медико-статистического анализа информации о показателях здоровья взрослых и подростков (ПК-4);

диагностическая деятельность:

готовность к определению у пациентов патологических состояний, симптомов и синдромов заболеваний и нозологических форм, оформлению заключений выполненных рентгенологических исследований (в том числе компьютерных томографических) и магнитно-резонансно-томографических исследований) с учетом Международной статистической классификацией болезней и проблем, связанных со здоровьем (ПК-5);

готовность к применению методов лучевой диагностики и интерпретации их результатов (ПК-6);

организационно-управленческая деятельность:

готовность к применению основных принципов организации и управления в сфере охраны здоровья граждан в медицинских организациях и их структурных подразделениях (ПК-7);

готовность к участию в оценке качества оказания медицинской помощи (ПК-8);

готовность к организации медицинской помощи при чрезвычайных ситуациях, в том числе медицинской эвакуации (ПК-9).

⁴ Приказ Министерства образования и науки Российской Федерации от 25 августа 2014 г. № 1051 «Об утверждении федерального государственного образовательного стандарта высшего образования по специальности 31.08.09 Рентгенология (уровень подготовки кадров высшей квалификации)» (зарегистрирован в Министерстве юстиции Российской Федерации 27 октября 2014 г., регистрационный № 34459)

III. Учебный план

Код	Наименование разделов модулей	Всего часов	В том числе			Форма контроля
			лекции	ОСК	ПЗ, СЗ, ЛЗ ⁵	
Рабочая программа учебного модуля «Фундаментальные дисциплины»						
1	Топографическая анатомия и оперативная хирургия	3	—	—	3	ПК ⁶
2	Клиническая фармакология	3	—	2	1	ТК ⁷
Рабочая программа учебного модуля «Специальные дисциплины»						
3	Правовые основы медицинской деятельности. История лучевой диагностики. Основы рентгенологических исследований. Организация службы лучевой диагностики	10	5	—	5	ПК
4	Медицинская информатика	10	5	—	5	ТК
5	Физико-технические основы рентгенологии и других методов лучевой диагностики	10	5	—	5	ТК
6	Радиационная безопасность при рентгенологических исследованиях	10	5	—	5	ТК
7	Лучевая диагностика заболеваний головы и шеи	10	5	—	5	ТК
8	Лучевая диагностика заболеваний органов дыхания и средостения	10	5	—	5	ПК
9	Лучевая диагностика заболеваний органов	10	5	—	5	ТК

⁵ ПЗ – практические занятия, СЗ – семинарские занятия, ЛЗ – лабораторные занятия

⁶ ПК – промежуточный контроль

⁷ ТК – текущий контроль

Код	Наименование разделов модулей	Всего часов	В том числе			Форма контроля
			лекции	ОСК	ПЗ, СЗ, ЛЗ ⁵	
	пищеварительной системы и брюшной полости					
10	Лучевая диагностика заболеваний молочных желез	10	5	—	5	ПК
11	Лучевая диагностика заболеваний сердечно-сосудистой системы	10	5	—	5	ТК
12	Лучевая диагностика заболеваний скелетно-мышечной системы	10	5	—	5	ТК
13	Лучевая диагностика заболеваний органов мочевыделительной системы, забрюшинного пространства и малого таза	10	5	—	5	ТК
14	Лучевая диагностика в педиатрии	10	5	—	5	ПК
Рабочая программа учебного модуля «Смежные дисциплины»						
15	Ультразвуковая диагностика	6	4	—	2	ПК
16	Организация медицинской помощи пострадавшим при дорожно-транспортных происшествиях	4	2	—	2	ТК
17	Оказание медицинской помощи больным с сердечно-сосудистыми заболеваниями	2	2	—	—	ТК
Итоговая аттестация		6	—	—	6	Зачет
Всего		144	68	2	74	

IV. Календарный учебный график

Учебные модули	Месяц			
	1 неделя	2 неделя	3 неделя	4 неделя
Фундаментальные дисциплины	6	–	–	–
Специальные дисциплины	10	10	20	20
Смежные дисциплины	–	6	6	
Итоговая аттестация				6

V. Рабочие программы учебных модулей

Рабочая программа учебного модуля «Фундаментальные дисциплины»

Раздел 1

Топографическая анатомия и оперативная хирургия

Код	Наименования тем, элементов
1.1	Закономерности топографической анатомии
1.1.1	Клинические аспекты топографической анатомии
1.1.2	Рентгенологические аспекты топографической анатомии
1.2	Частная топография и оперативная хирургия
1.2.1	Топография и оперативная хирургия головы и шеи
1.2.2	Топография и оперативная хирургия области груди. Наложение пневмоторакса. Дренажирование плевральной полости
1.2.3	Топография и оперативная хирургия области живота
1.2.4	Топография и оперативная хирургия области малого таза
1.2.5	Топография и оперативная хирургия конечностей
1.3	Эндоскопические операционные технологии
1.3.1	Общие положения эндоскопической хирургии
1.3.2	Оперативная эндоскопическая хирургия областей живота и малого таза

Раздел 2
Клиническая фармакология

Код	Наименования тем, элементов
2.1	Общие вопросы клинической фармакологии
2.1.1	Клиническая фармакокинетика. Всасывание и пути введения лекарственных средств
2.1.2	Фармакодинамика лекарственных средств
2.1.3	Побочное действие лекарственных средств
2.2	Клиническая фармакология лекарственных препаратов отдельных групп
2.2.1	Лекарственные препараты с преимущественным миотропным действием
2.2.2	Лекарственные препараты центрального действия
2.2.3	Лекарственные препараты, влияющие на основные функции миокарда
2.2.4	Антиаритмические лекарственные препараты
2.2.5	Антигистаминные лекарственные препараты системного действия
2.3	Лекарственные препараты для рентгеновских исследований
2.3.1	Ионные йодсодержащие препараты
2.3.2	Неионные йодсодержащие препараты
2.3.3	Показания и противопоказания к применению различных видов парамагнетиков для рентгеновских исследований
2.4	Лекарственные препараты для магнитно-резонансных исследований (далее – МРТ)
2.4.1	Основные физические свойства и фармакодинамика лекарственных препаратов для МРТ
2.4.2	Показания и противопоказания к применению парамагнетиков для МРТ

**Рабочая программа учебного модуля
«Специальные дисциплины»**

Раздел 3

Правовые основы медицинской деятельности. История лучевой диагностики.
Основы рентгенологических исследований. Организация лучевой
диагностики

Код	Наименования тем, элементов
3.1	Общие вопросы рентгенологии (лучевой диагностики)
3.1.1	История рентгенологии и других методов лучевой диагностики
3.1.2	Рентгенология (лучевая диагностика) как клиническая дисциплина
3.1.3	Основы рентгеновской сиалогии
3.1.4	Построение заключения лучевого исследования
3.1.5	Значение фактора польза/риск в лучевой диагностике
3.1.6	Составление алгоритма лучевого обследования пациента
3.2	Учет и отчетность профессиональной деятельности

Код	Наименования тем, элементов
3.2.1	Медицинские технологии – основа моделирования структурного подразделения – отделения лучевой диагностики
3.2.2	Организация структурных подразделений, занимающихся лучевой диагностикой: выбор помещений, проектирование, особенности подготовки помещений к установке аппаратуры и оборудования, регламент ввода в эксплуатацию
3.2.3	Требования к устройству и техническому оснащению рентгеновских кабинетов
3.2.4	Обеспечение контроля качества работы структурного подразделения
3.2.5	Управление и планирование деятельности структурного подразделения лучевой диагностики: методы, система, инфраструктуры
3.2.6	Вопросы статистики
3.2.7	Вопросы этики и деонтологии в профессиональной деятельности врача-рентгенолога
3.2.8	Санитарно-противоэпидемическая работа в подразделениях лучевой диагностики
3.2.9	Понятие толерантности
3.2.10	Проблемы толерантного восприятия социальных, этнических, конфессиональных и культурных различий контингента пациентов
3.2.11	Социальные особенности пациентов
3.2.12	Национальные особенности различных народов и религий
3.2.13	Психологические, социологические закономерности и принципы межличностного взаимодействия
3.3	Основные профессиональные обязанности и права медицинских работников
3.3.1	Права и обязанности медицинских работников рентгенологических кабинетов и отделений
3.3.2	Трудовой договор с медицинскими работниками
3.3.3	Ответственность медицинских работников
3.3.4	Охрана труда медицинских работников подразделения лучевой диагностики
3.3.5	Основы медицинского страхования
3.3.6	Вопросы медико-социальной экспертизы
3.3.7	Планирование и организация повышения квалификации и профессиональной переподготовки врачей-рентгенологов
3.3.8	Обязанности администрации, врачей и среднего медицинского персонала медицинских организаций
3.3.9	Обязанности администрации, врачей и среднего медицинского персонала по производственному контролю (радиационной безопасности)
3.3.10	Права пациентов
3.3.11	Диспансеризация населения

Раздел 4
Медицинская информатика

Код	Наименования тем, элементов
4.1	Представление информации
4.1.1	Кодирование информации, двоичная система счисления
4.1.2	Количество информации, единицы измерения информации (основные - бит, байт и производные)
4.2	Вычислительные средства
4.2.1	Функциональная организация компьютера. Основные понятия: процессор, оперативная память, внешняя память, устройство ввода информации, устройство вывода информации, файл, операционная система, прикладные программы. Модульный принцип построения компьютера
4.2.2	Периферийные и внутренние устройства компьютера: назначение и основные характеристики. Основные носители информации и их важнейшие характеристики
4.2.3	Локальные и глобальные вычислительные сети – принципы построения
4.3	Методы формирования и обработки цифровых диагностических изображений
4.3.1	Непрерывные и дискретные диагностические изображения
4.3.2	Пространственное и частотное представление дискретных изображений
4.3.3	Цифровые приемники рентгеновских изображений, способы реализации, классификация
4.4	Автоматизированные рабочие места систем для лучевой диагностики
4.4.1	Аппаратное оснащение автоматизированных рабочих мест (далее – АРМ)
4.4.2	Математическое обеспечение АРМ. Способы математической обработки изображений. Специализированные программы – ассистенты врача
4.4.3	Архивирование информации, полученной по результатам исследований. Международный стандарт Digital Imaging and Communications in Medicine (далее – DICOM 3.0)
4.4.4	Информационные системы Picture Archiving and Communication System (далее – PACS) и радиологическая информационная система (далее – RIS). Телерадиологические системы
4.4.5	Информационно-телекоммуникационная сеть «Интернет» и лучевая диагностика
4.4.6	Защита информации, методы кодирования. Ограничение несанкционированного доступа к защищаемой информации

Раздел 5

Физико-технические основы рентгенологии и других методов лучевой диагностики

Код	Наименования тем, элементов
5.1	Закономерности формирования рентгеновского изображения
5.1.1	Образование рентгеновского изображения в пучке
5.1.2	Влияние физических свойств объекта на изображение в пучке
5.1.3	Абсорбционный закон тенеобразования
5.1.4	Радиационная плотность различных сред тела
5.1.5	Возникновение контраста в изображении
5.1.6	Информативность (детальность) рентгеновского изображения. Влияние дозы рентгеновского излучения на информативность изображения
5.1.7	Зависимость основных параметров рентгеновского изображения (контрастность и объем деталей) от интенсивности и жесткости излучения
5.2	Основы формирования цифровых изображений
5.2.1	Переход от непрерывного изображения к дискретному. Условия дискретизации непрерывных изображений в области пространственных координат и в области пространственных частот
5.2.2	Аналого-цифровое преобразование сигналов
5.2.3	Формирование матрицы изображения
5.2.4	Понятие пикселя. Присвоение пикселям значений яркости из диапазона «серой шкалы»
5.2.5	Методы отображения зарегистрированных цифровых изображений на экране видеоконтрольного устройства
5.3	Методы получения рентгеновского изображения
5.3.1	Рентгеноскопия. Преимущества и недостатки
5.3.2	Рентготелевидение
5.3.3	Рентгенография
5.3.4	Факторы, влияющие на качество рентгенограмм (напряжение, генерирование излучения, экспозиция, выдержка, фокусное расстояние)
5.3.5	Принцип и способы получения послойного изображения. Томография. Линейная томография
5.3.6	Продольная и поперечная томография
5.3.7	Томографические аппараты
5.3.8	Флюорография. Физико-технические основы флюорографии. Цифровая флюорография
5.4	Рентгенодиагностические аппараты и комплексы
5.4.1	Источники рентгеновского излучения
5.4.2	Мощность и коэффициент полезного действия (далее – КПД) рентгеновской трубки. Защита трубки от перегрузок

Код	Наименования тем, элементов
5.4.3	Большой, малый и микрофокус
5.4.4	Паспорт трубки
5.4.5	Питающие устройства рентгеновских аппаратов
5.4.6	Устройства, формирующие рентгеновское изображение
5.5	Цифровые приемники-преобразователи рентгеновского излучения
5.5.1	Классификация цифровых приемников-преобразователей рентгеновского излучения. Их основные медико-технические характеристики и методы контроля
5.5.2	Устройства для оцифровки рентгеновских снимков
5.5.3	Средства изготовления твердых копий цифровых медицинских изображений (лазерные, струйные и термопринтеры. Средства визуализации на специализированных камерах)
5.6	Автоматизированные рабочие места цифровых систем для лучевой диагностики
5.6.1	Аппаратное оснащение автоматизированных рабочих мест. Состав и структура математического обеспечения
5.6.2	Программы обработки изображений и автоматизированные экспертные системы
5.6.3	Методы автоматизации подготовки заключений по результатам исследований (методы формирования формализованного протокола исследований)
5.7	Компьютерная томография
5.7.1	Общая схема компьютерного томографа (рентгеновский генератор, гентри, рентгеновский излучатель, коллиматоры, детекторы, компьютер, дисплей, рабочее место оператора, независимая рабочая станция)
5.7.2	Основные принципы сбора данных в КТ
5.7.3	Понятие вокселя и пикселя. Цифровая матрица. Принцип трансформации цифровой матрицы изображения в видеоизображение
5.7.4	Аналого-цифровое преобразование профиля. Алгоритмы преобразования данных сканирования в изображение
5.7.5	Система КТ-единиц (Шкала Хаунсфилда)
5.7.6	Коллимация рентгеновского пучка. Виды детекторных систем компьютерных томографов
5.7.7	Механика сканирования. Выбор параметров сканирования: толщина слоя, расстояния между слоями, мА, кВ, время сканирования
5.7.8	Программированные протоколы исследования
5.7.9	Типы сканирования. Топограмма. Последовательное, спиральное и мультиспиральное сканирование. Динамическая КТ
5.7.10	Спиральная КТ. Особенности метода спиральной КТ. Система

Код	Наименования тем, элементов
	кольца скольжения. Непрерывное и кластерное сканирование. Понятие модуля спирального сканирования (питч). Геометрия слоя при спиральном сканировании
5.7.11	Многосрезовая спиральная КТ, ее особенности
5.7.12	Электронно-лучевая КТ
5.7.13	Основные характеристики КТ-изображения
5.8	Алгоритмы реконструкции и обработки изображений
5.8.1	Мультипланарная реконструкция (multiplanar reconstruction, далее – MPR)
5.8.2	Реконструкция по проекциям максимальной интенсивности (maximal intensity projection, далее – MIP)
5.8.3	Виды трехмерных реконструкций
5.8.4	Архивирование КТ-изображений на электронных и твердых носителях
5.8.5	Информационные особенности архивированных сырых данных и матричных данных на электронных носителях и реконструированных изображений на твердом носителе
5.8.6	Основные виды артефактов изображения, их причины и способы устранения
5.9	Магнитно-резонансная томография
5.9.1	Физика магнитного резонанса. Ларморовская частота. Прецессия. Явление ядерно-магнитного резонанса. Намагниченность
5.9.2	Радиочастотный импульс. Релаксация. Спин-решеточная и спин-спиновая релаксация. Магнитные характеристики ткани: T1 релаксация, T2 релаксация, спиновая плотность
5.9.3	Основные пульсовые последовательности: спин-эхо, инверсия-восстановление, градиент-эхо, быстрые последовательности
5.9.4	Проекция максимальной интенсивности. Мультипланарная реконструкция
5.9.5	Конструкция МР-томографов: постоянные магниты, резистивные магниты, сверхпроводящие магниты, гибридные магниты. Открытые магниты. Приборы с ультраслабым полем, слабым полем, средним полем, сильным полем и сверхсильным полем. Области их применения
5.9.6	Гомогенность магнитного поля. Методы коррекции магнитного поля. Радиочастотная защита. Криогенная система
5.9.7	Передающие и принимающие катушки, градиентные катушки. Настройка катушки
5.9.8	Качество изображения: толщина слоя, ориентация слоя, пространственное и контрастное разрешение. Понятие отношения сигнал/шум. Гомогенность магнитного поля. Радиочастотная защита

Код	Наименования тем, элементов
5.9.9	Выбор параметров исследования: TR, TE, T1, число усреднений сигнала, угол наклона магнитного вектора, поле зрения, размерность матрицы, число срезов, толщина слоя и расстояние между ними, время сканирования и факторы, влияющие на него
5.9.10	Определение и выделение среза. Метод двумерного преобразования Фурье. Двумерная и трехмерная реконструкции изображения. Изображения, взвешенные по T1, T2 и по протонной плотности
5.9.11	Импульсные последовательности для быстрой томографии. Быстрое спин-эхо, последовательности градиентных эхо-сигналов, эхо-планарная томография
5.9.12	Программированные протоколы исследования

Раздел 6

Радиационная безопасность при рентгенологических исследованиях

Код	Наименования тем, элементов
6.1	Дозиметрия рентгеновского излучения
6.1.1	Дозиметрические величины и единицы
6.1.2	Экспозиционная, поглощенная, эквивалентная дозы. Керма в воздухе
6.1.3	Поверхностная доза, входная и выходная доза
6.1.4	Мощность дозы и единицы ее измерения
6.1.5	Методы дозиметрии: ионизационный, фотохимический, люминесцентный, химический
6.1.6	Приборы, используемые для дозиметрии ионизирующих излучений
6.1.7	Метрологическое обеспечение измерений
6.2	Охрана труда и техника безопасности в отделении лучевой диагностики
6.2.1	Организация охраны труда в Российской Федерации. Закон Российской Федерации от 09.01.1996 № 3-ФЗ «О радиационной безопасности населения» (Собрание законодательства Российской Федерации, 15.01.1996, № 3, ст. 141) ⁸
6.2.2	Задачи противорадиационной защиты в лучевой диагностике. Категории облучаемых лиц
6.2.3	Цель радиационной защиты пациентов, персонала и населения и критерии ее достижения
6.2.4	Обеспечение радиационной безопасности граждан при проведении медицинских рентгенорадиологических процедур. Контроль и учет индивидуальных доз облучения
6.2.5	Мероприятия по обеспечению радиационной безопасности
6.2.6	Нормы радиационной безопасности (далее – НРБ-99): основные положения
6.2.7	Рабочая нагрузка рентгеновского аппарата. Санитарные нормы и правила эксплуатации рентгеновских кабинетов

⁸ Федеральный закон от 09 января 1996 г. № 3-ФЗ «О радиационной безопасности населения» (Собрание законодательства Российской Федерации, 15.01.1996, № 3, ст. 141)

Код	Наименования тем, элементов
6.2.8	Виды и периодичность инструктажа по технике безопасности. Форма журнала регистрации инструктажа по охране труда
6.2.9	Противопоказания к приему на работу с источниками ионизирующего излучения. Предварительные и периодические медицинские осмотры работников лучевых отделений
6.3	Клинические радиационные эффекты
6.3.1	Детерминированные (пороговые) эффекты, острая и хроническая лучевая болезнь, местные лучевые поражения, отдаленные соматические эффекты
6.3.2	Стохастические эффекты, злокачественные новообразования, генетические эффекты
6.3.3	Пороговые дозы, вызывающие детерминированные и тератогенные эффекты
6.4	Гигиеническое нормирование в области радиационной безопасности
6.4.1	Цель и принципы обеспечения радиационной безопасности
6.4.2	Цель радиационной защиты пациентов, персонала и населения и критерии ее достижения
6.4.3	Критерии назначения рентгенологических процедур
6.4.4	Принцип нормирования. Принцип обоснования. Принцип оптимизации
6.4.5	Требования к обеспечению радиационной безопасности в медицинских организациях
6.4.6	Индивидуальный дозиметрический контроль медицинского персонала
6.4.70	Правила безопасности лучевых исследований и основы неотложной медицинской помощи в неотложной и экстренной форме при рентгенологических исследованиях
6.5	Методы снижения дозовых нагрузок при рентгенологических процедурах
6.5.1	Технические требования к рентгеновским аппаратам, средствам индивидуальной и коллективной радиационной защиты
6.5.2	Требования к режимам работы аппарата и методики рентгенологических исследований, позволяющие снизить дозовую нагрузку на пациентов и персонал
6.5.3	Дозовые нагрузки при разных видах рентгенологических исследований. Способы их регистрации и оценки
6.5.4	Особенности радиационной защиты детей и беременных женщин
6.5.5	Особенности радиационной защиты персонала и пациентов при интервенционных процедурах под рентгеновским контролем
6.5.6	Требования к размещению рентгеновских аппаратов, планировке и оборудованию рентгеновских кабинетов

Код	Наименования тем, элементов
6.6	Ядерные и радиационные аварии
6.6.1	Гигиенические и медицинские аспекты ядерных и радиационных аварий
6.6.2	Сортировка и оказание помощи пострадавшим при крупных ядерных и радиационных авариях

Раздел 7

Лучевая диагностика заболеваний головы и шеи

Код	Наименования тем, элементов
7.1	Методики исследования
7.1.1	Рентгенологическое исследование черепа и головного мозга
7.1.2	Томография (линейная, КТ, МРТ). Томография головного мозга при контрастных методах исследования
7.1.3	Лучевые методики исследования уха
7.1.4	Рентгенография височной кости в специальных проекциях
7.1.5	Томография височной кости (линейная, КТ, МРТ)
7.1.6	Лучевые методики исследования носа, носоглотки, околоносовых пазух
7.1.7	Лучевые методики исследования глаза и глазницы
7.1.8	Лучевые методики исследования зубов и челюстей
7.1.9	Томография (линейная, КТ, МРТ) челюстей и височно-нижнечелюстного сустава
7.1.10	Лучевые методики исследования гортани
7.1.11	Лучевые методики исследования щитовидной и околощитовидных желез
7.2	Заболевания черепа
7.2.1	Аномалии развития, врожденные дефекты свода черепа. Черепно-мозговые грыжи. Краниостеноз
7.2.2	Черепно-лицевая, черепно-ключичная и фиброзная дисплазия
7.2.3	Воспалительные заболевания черепа
7.2.4	Доброкачественные опухоли и опухолевидные образования черепа
7.2.5	Злокачественные опухоли черепа
7.2.6	Изменения черепа при миеломной болезни
7.2.7	Метастатические поражения
7.2.8	Травматические повреждения черепа и головного мозга
7.2.9	Значение дополнительных и специальных методик лучевого исследования при повреждениях черепа
7.3	Заболевания головного мозга
7.3.1	Аномалии развития головного мозга: гипоплазия, аномалии развития ликворной системы, аномалии развития сосудов головного мозга
7.3.2	Рентгеносемиотика при внутричерепных патологических процессах

Код	Наименования тем, элементов
7.3.3	Симптомы при контрастировании ликворной системы
7.3.4	Синдром повышения внутричерепного давления
7.3.5	Особенности заболеваний головного мозга в детском возрасте
7.3.6	Воспалительные заболевания головного мозга и его оболочек
7.3.7	Внутричерепные новообразования
7.3.8	Менингососудистые опухоли
7.3.9	Опухоли области турецкого седла
7.3.10	Сосудистые заболевания головного мозга
7.3.11	Паразитарные заболевания головного мозга
7.3.12	Мозговая травма и ее последствия
7.3.13	Принципы лучевого обследования при острой мозговой травме
7.3.14	Внутричерепные гематомы, стадии развития
7.3.15	Гипертензия и гидроцефалия как результат рубцовых изменений
7.4	Заболевания уха
7.4.1	Аномалии развития уха и их классификация
7.4.2	Воспалительные заболевания уха
7.4.3	Специфические воспалительные поражения уха
7.4.4	Исход воспалительных заболеваний уха
7.4.5	Опухоли уха: доброкачественные и злокачественные
7.4.6	Оперированное ухо. Виды операций и особенности их рентгенологической картины
7.4.7	Травматические повреждения уха
7.4.8	Особенности переломов пирамиды височной кости
7.4.9	Внутричерепные осложнения
7.4.10	Инородные тела наружного слухового прохода и барабанной полости
7.5	Заболевания носа, носоглотки и околоносовых пазух
7.5.1	Аномалии носа и носоглотки, околоносовых пазух и лицевого скелета
7.5.2	Доброкачественные и злокачественные опухоли носа
7.5.3	Аденоиды, степень развития их
7.5.4	Доброкачественные опухоли носоглотки, юношеская ангиофиброма
7.5.5	Злокачественные опухоли носоглотки: первичные и вторичные
7.5.6	Острый и хронический воспалительный процесс в околоносовых пазухах
7.5.7	Кисты пазух и их виды
7.5.8	Гиперплазия слизистой и полипоз
7.5.9	Злокачественные новообразования пазух
7.5.10	Травматические повреждения носа, носоглотки и околоносовых пазух: переломы костей лица, огнестрельные повреждения, инородные тела. Осложнения травм
7.6	Заболевания глаза и глазницы

Код	Наименования тем, элементов
7.6.1	Аномалии развития глаза и глазницы. Аномалии слезоотводящих путей
7.6.2	Воспалительные заболевания глаза и глазницы
7.6.3	Опухоли глаза и глазницы
7.6.4	Воспалительные заболевания слезоотводящих путей
7.6.5	Опухоли слезного мешка
7.6.6	Травматические повреждения глаза
7.7	Заболевания зубов и челюстей
7.7.1	Аномалии развития зубов и челюстей
7.7.2	Воспалительные заболевания зубов и челюстей
7.7.3	Опухоли слюнных желез
7.7.4	Травматические повреждения зубов и челюстей
7.8	Заболевания гортани
7.8.1	Доброкачественные опухоли гортани: папиллома, фиброма
7.8.2	Рак и другие злокачественные опухоли
7.8.3	Травматические повреждения гортани
7.8.4	Изменения шейного отдела позвоночника при повреждениях гортани
7.9	Заболевания щитовидной и околощитовидных желез
7.9.1	Аномалии развития, положения и локализации желез в области шеи
7.9.2	Боковые и срединные кисты и свищи шеи
7.9.3	Опухоли и опухолевидные образования желез

Раздел 8

Лучевая диагностика заболеваний органов дыхания и средостения

Код	Наименования тем, элементов
8.1	Методы исследования
8.1.1	Традиционное рентгенологическое исследование: рентгеноскопия, рентгенография и линейная томография
8.1.2	Бронхологическое исследование: трансbronхиальная пункционная биопсия, трансторакальная игловая биопсия
8.1.3	Флюорография (в том числе цифровая)
8.1.4	Компьютерная томография
8.1.5	Магнитно-резонансная томография
8.1.6	Радионуклидное исследование легких
8.1.7	Ультразвуковое исследование
8.2	Рентгеноанатомия и рентгенофизиология органов грудной полости
8.2.1	Анатомия легких. Долевое и зональное строение легких
8.2.2	Легочный рисунок и корни легких. Анатомический субстрат легочного рисунка. Анатомический субстрат корня легких
8.2.3	Пороки развития легких и бронхов

Код	Наименования тем, элементов
8.2.4	Плевра. Части плевры. Плевральные карманы. Легочная связка. Междолевые щели
8.2.5	Диафрагма
8.2.6	Средостение. Переднее, заднее и центральное средостение. Внутригрудные лимфатические узлы
8.2.7	Конституционные особенности и возрастные закономерности органов грудной полости
8.3	Заболевания трахеи
8.3.1	Неопухолевые заболевания
8.3.2	Инородные тела трахеи
8.3.3	Экспираторный стеноз трахеи
8.3.4	Новообразования трахеи (доброкачественные и злокачественные)
8.4	Воспалительные заболевания легких
8.4.1	Пневмонии: внебольничные и госпитальные
8.4.2	Аспирационные пневмонии
8.4.3	Инфекционные деструкции легких острые (абсцесс, гангрена)
8.5	Заболевания бронхов
8.5.1	Заболевания бронхов острые
8.5.2	Хронический бронхит
8.5.3	Хроническая обструктивная болезнь легких (далее – ХОБЛ)
8.5.4	Бронхоэктатическая болезнь. Бронхолитиаз
8.5.5	Эмфизема легких
8.5.6	Сопутствующий пневмоторакс и легочная гипертензия
8.6	Изменения легких при профессиональных заболеваниях
8.6.1	Классификация пневмокониозов. Силикоз. Силикатозы. Металлокониозы. Карбокониозы
8.6.2	Изменения легких, вызываемые отравлениями токсико-химическими веществами (бериллием, нитрогазами, хлором, фтором, азотом, хромом, свинцом, фосфором)
8.6.3	Изменения легких от воздействия радиоактивных веществ
8.7	Туберкулез легких
8.7.1	Первичный туберкулезный комплекс
8.7.2	Туберкулез внутригрудных лимфатических узлов
8.7.3	Диссеминированный туберкулез легких
8.7.4	Милиарный туберкулез
8.7.5	Очаговый туберкулез легких
8.7.6	Инфильтративный туберкулез легких
8.7.7	Казеозная пневмония
8.7.8	Туберкулема
8.7.9	Кавернозный туберкулез
8.7.10	Фиброзно-кавернозный туберкулез легких
8.7.11	Цирротический туберкулез легких

Код	Наименования тем, элементов
8.7.12	Туберкулез верхних дыхательных путей, трахеи, бронхов
8.8	Злокачественные опухоли бронхов и легких
8.8.1	Рак легкого. Клинико-рентгенологическая классификация
8.8.2	Центральный рак (преимущественно перибронхиальный, узловатый и преимущественно перибронхиальный, разветвленный)
8.8.3	Периферический рак легкого: шаровидный, полостной, малый периферический. Верхушечный рак типа Пенкоста
8.8.4	Медиастинальный рак
8.8.5	Бронхиоло-альвеолярный рак
8.8.6	Саркома легкого
8.8.7	Определение распространенности процесса по Международной классификации стадий злокачественных новообразований (tumor, nodus и metastasis) (далее – система TNM)
8.8.8	Метастатические опухоли легких
8.9	Доброкачественные опухоли бронхов и легких
8.9.1	Классификация: внутрибронхиальные и внебронхиальные эпителиальные опухоли
8.9.2	Неэпителиальные опухоли
8.10	Паразитарные и грибковые заболевания легких
8.10.1	Пневмомикозы
8.10.2	Эхинококкоз легкого
8.10.3	Цистоцеркоз
8.11	Изменения в легких при системных заболеваниях
8.11.1	Диффузные болезни соединительной ткани (коллагенозы)
8.11.2	Фиброзирующие альвеолиты эндогенные и экзогенные
8.11.3	Саркоидоз
8.11.4	Гемобластозы
8.11.5	Миело- и лимфолейкозы
8.11.6	Лимфомы
8.12	Изменения в легких при нарушениях кровообращения в малом круге
8.12.1	Нарушения кровообращения в венозном русле
8.12.2	Нарушения кровообращения в артериальном русле
8.12.3	Нарушения лимфообращения
8.12.4	Отеки легких
8.13	Заболевания средостения
8.13.1	Медиастиниты
8.13.2	Опухоли и опухолевидные образования
8.13.3	Первично-злокачественные опухоли средостения
8.13.4	Метастатическое поражение лимфоузлов
8.14	Заболевания плевры
8.14.1	Плевриты: экссудативные, осумкованные, междолевые

Код	Наименования тем, элементов
8.14.2	Диафрагмальный плеврит
8.14.3	Плащевидный плеврит
8.14.4	Парамедиастинальный плеврит
8.14.5	Плевриты фиброзные (адгезивные)
8.14.6	Плевральные шварты. Обызвествления плевры
8.14.7	Опухоли плевры: злокачественные и доброкачественные мезотелиомы
8.14.8	Вторичные опухолевые поражения плевры
8.15	Грудная полость после операций и лучевой терапии
8.15.1	Грудная полость после пневмонэктомии
8.15.2	Грудная полость после частичных резекций легкого
8.15.3	Грудная полость после торакопластики
8.15.4	Послеоперационные осложнения: ранние и поздние
8.15.5	Состояние грудной полости после лучевой терапии: лучевые пневмониты и пневмосклерозы
8.16	Неотложная рентгенодиагностика (лучевая диагностика) повреждений и острых заболеваний органов грудной полости
8.16.1	Травма грудной клетки мирного времени
8.16.2	Особенности ранений холодным и огнестрельным оружием
8.16.3	Повреждения скелета грудной клетки
8.16.4	Травматический пневмо- и гемоторакс
8.16.5	Кровоизлияния в средостении
8.16.6	Ранения диафрагмы
8.16.7	Комбинированные торакоабдоминальные ранения
8.16.8	Острые травматические грыжи диафрагмы
8.16.9	Инородные тела бронхов и легких
8.16.10	Нарушение бронхиальной проходимости
8.16.11	Острые ателектазы
8.16.12	Спонтанный пневмоторакс
8.16.13	Синдром «шокового легкого»

Раздел 9

Лучевая диагностика заболеваний органов пищеварительной системы и брюшной полости

Код	Наименования тем, элементов
9.1	Методика исследования верхнего отдела пищеварительной системы (глотки и пищевода)
9.1.1	Бесконтрастное исследование. Методика Земцова
9.1.2	Методики исследования глотки и пищевода: исследование с бариевой взвесью, двойное контрастирование, применение фармакологических средств
9.1.3	Релаксационная фарингография

Код	Наименования тем, элементов
9.1.4	Париетография. Тройное контрастирование
9.2	Методики исследования желудка
9.2.1	Исследование с бариевой взвесью; методики исследования «тонкого» рельефа слизистой оболочки (желудочных полей); двойное контрастирование
9.2.2	Применение функциональных проб
9.2.3	Применение фармакологических средств
9.2.4	Париетография (рентгеновская, компьютерная томография и ультразвуковая)
9.2.5	Полиграфия. Видеомагнитная запись
9.2.6	Крупнокадровая флюорография
9.2.7	Особенности исследования верхнего отдела желудка
9.2.8	Особенности исследования выходного отдела желудка
9.3	Методики исследований тонкой кишки
9.3.1	Стандартное исследование двенадцатиперстной, тощей, подвздошной кишок с бариевой взвесью; методики ускоренного исследования тощей и подвздошной кишок
9.3.2	Релаксационная дуоденография и илеоцекография
9.3.3	Исследования тонкой кишки через зонд
9.3.4	Мезентериография
9.4	Методики исследования ободочной и прямой кишок
9.4.1	Исследование контрастной клизмой
9.4.2	Первичное двойное контрастирование
9.4.3	Пероральное контрастирование
9.4.4	Применение фармакологических средств
9.4.5	Париетография (рентгеновская, компьютерно-томографическая, ультразвуковая)
9.4.6	Ангиография
9.5	Методики исследования поджелудочной железы
9.5.1	Оценка состояния поджелудочной железы при контрастировании желудочно-кишечного тракта
9.5.2	Релаксационная дуоденография при объемных процессах головки поджелудочной железы
9.5.3	Исследования желчных и панкреатических протоков при объемных процессах головки поджелудочной железы (УЗИ, КТ, ретроградная холангиопанкреатография (далее – РХПГ), МРТ, транспариетальная холангиография)
9.6	Методики исследования печени и желчных протоков
9.6.1	УЗИ, КТ и МРТ печени и желчных протоков
9.6.2	Ангиография, спленопортография
9.6.3	Экскреторная холангиохолецистография
9.6.4	Чрескожная, интраоперационная, послеоперационная (через

Код	Наименования тем, элементов
	дренаж, через свищ) холецистохолангиография
9.6.5	Эндоскопическая, лапароскопическая холецистохолангиография
9.6.6	Применение фармакологических средств при контрастировании желчевыводящих путей
9.6.7	Радионуклидное исследование печени, желчных протоков, желчного пузыря
9.6.8	Сочетанное исследование желчного пузыря и желудочно-кишечного тракта
9.7	Методики исследования селезенки
9.7.1	УЗИ, КТ, МРТ
9.7.2	Ангиография
9.8	Методики исследования брюшной полости
9.8.1	Традиционное рентгенологическое исследование
9.8.2	Перитонеография
9.8.3	Фистулография
9.8.4	Лимфография (прямая, изотопная), КТ, УЗИ, радионуклидные методы, МРТ
9.8.5	Исследование диафрагмы (традиционное рентгенологическое, УЗИ, КТ, МРТ)
9.8.6	Исследование диафрагмы в сочетании с контрастированием желудочно-кишечного тракта
9.9	Рентгеноанатомия и рентгенофизиология органов пищеварения
9.9.1	Анатомия и физиология глотки
9.9.2	Строение пищевода: сегментарное деление пищевода, моторная функция пищевода (тонус, перистальтика), сфинктеры пищевода, возрастные особенности глотки и пищевода
9.9.3	Рентгеноанатомическая номенклатура отделов желудка. Понятие о функциональной морфологии отдельных частей желудка. Функция кардии, привратника, смещаемость желудка
9.9.4	Рельеф слизистой оболочки: рельеф складок и рельеф желудочных полей (тонкий рельеф). Зависимость рельефа складок слизистой от конституции и функционального состояния желудка
9.9.5	Тоническая, перистальтическая, эвакуаторная, секреторная функции желудка
9.9.6	Рентгеноанатомическая номенклатура отделов двенадцатиперстной кишки
9.9.7	Моторная функция двенадцатиперстной кишки: тонус, сфинктеры, перистальтика
9.9.8	Регулирующая роль двенадцатиперстной кишки в пищеварении
9.9.10	Моторная функция тощей и подвздошной кишок. Рельеф слизистой оболочки тонкой кишки, его типы и зависимость от функционального состояния кишки

Код	Наименования тем, элементов
9.9.11	Тонкокишечный метаболизм
9.9.12	Илеоцекальный клапан
9.9.13	Ободочная кишка: анатомия, номенклатура отделов. Рельеф слизистой оболочки ободочной кишки
9.9.14	Моторная функция ободочной кишки (тонус, сфинктеры, перистальтика) и ее рентгенологическая оценка
9.9.15	Всасывающая функция
9.9.16	Рентгенологическая оценка функции опорожнения
9.9.17	Поджелудочная железа: отделы поджелудочной железы, протоки, островковый аппарат
9.9.18	Функции поджелудочной железы
9.9.19	Анатомия печени, ее долевое и сегментарное деление
9.9.20	Анатомия желчного пузыря и внепеченочных протоков
9.9.21	Функции печени. Механизм желчевыделения
9.9.22	Рентгеноанатомия диафрагмы, возрастные особенности. Движения диафрагмы при дыхании
9.9.23	Тонус диафрагмы, ее опорная и прессорная функции
9.9.24	Анатомия брюшной полости
9.9.25	Всасывательная функция брюшины
9.9.26	Закономерности распределения жидкости в брюшной полости
9.9.27	Рентгеноанатомия селезенки
9.10	Рентгеносемиотика врожденных изменений
9.10.1	Пороки развития пищевода: аплазия, атрезии, пищеводно-трахеальные свищи
9.10.2	Пороки развития желудка: удвоение, энтерогенные кисты, атрезия, пилоростеноз
9.10.3	Пороки развития кишечника: атрезия, удвоение, врожденные дивертикулы, Мекелев дивертикул
9.10.4	Обратное расположение двенадцатиперстной кишки. Подвижная двенадцатиперстная кишка
9.10.5	Виды незавершенного поворота кишечника
9.10.6	Подвижная слепая кишка
9.10.7	Мегаколон, болезнь Гиршпрунга и другие аномалии
9.10.8	Пороки развития поджелудочной железы: гипоплазия, кольцевидная поджелудочная железа. Абберрантная поджелудочная железа
9.10.9	Пороки развития желчных путей
9.10.10	Аномалии развития и положения селезенки
9.10.11	Пороки развития диафрагмы
9.10.12	Грыжи врожденных дефектов диафрагмы. Общее пищеводно-аортальное отверстие
9.10.13	Врожденная релаксация диафрагмы
9.10.14	Нейромышечные заболевания глотки и пищевода

Код	Наименования тем, элементов
9.10.15	Прочие нарушения функции глотки и глоточно-пищеводного сегмента
9.11	Частная рентгенодиагностика
9.11.1	Заболевания глотки и пищевода
9.11.1.1	Воспалительные заболевания пищевода: рефлюкс-эзофагит, его осложнения; язва пищевода, ее осложнения
9.11.1.2	Химические ожоги и рубцовые сужения пищевода
9.11.1.3	Опухоли глотки и пищевода
9.11.1.4	Доброкачественные опухоли. Классификация
9.11.1.5	Рак глотки. Классификация
9.11.1.6	Рентгенологическая семиотика плоскоклеточного рака пищевода в зависимости от формы роста, уровня поражения, фазы развития опухоли
9.11.1.7	Кардиоэзофагеальный рак
9.11.1.8	Прочие злокачественные опухоли глотки и пищевода (первичные и вторичные)
9.11.1.9	Прочие заболевания глотки и пищевода
9.11.1.10	Дивертикулы пищевода и их осложнения
9.11.1.11	Варикозное расширение вен пищевода
9.11.1.12	Редкие заболевания (поражения при туберкулезе, сифилисе, грибковые заболевания)
9.11.1.13	Вторичные изменения и заболевания глотки и пищевода
9.11.1.14	Изменения глотки и пищевода при дегенеративных заболеваниях шейного и грудного отделов позвоночника
9.11.1.15	Изменения глотки и пищевода при заболеваниях щитовидной железы
9.11.1.16	Изменения пищевода при склерозирующем медиастините
9.11.1.17	Дифференциальная диагностика доброкачественных и злокачественных опухолей глотки и пищевода
9.11.1.18	Оперированный пищевод: основные типы операций, осложнения оперативных вмешательств (ранние, поздние)
9.11.2	Заболевания желудка
9.11.2.1	Воспалительные заболевания: хронический гастрит. Клинические и рентгенологические классификации хронического гастрита
9.11.2.2	Дифференциальная диагностика воспалительной перестройки слизистой оболочки желудка, имитирующей рак и язву
9.11.2.3	Болезнь Менетрие
9.11.2.4	Язвенная болезнь желудка. Классификации
9.11.2.5	Особенности рентгенологической семиотики в зависимости от локализации язвы в различных отделах желудка и двенадцатиперстной кишки. Множественные язвы
9.11.2.6	Симптоматические язвы желудка

Код	Наименования тем, элементов
9.11.2.7	Осложнения язвенной болезни. Особенности методики исследования при рентгенодиагностике отдельных осложнений
9.11.2.8	Деформация желудка в результате ожога
9.11.2.9	Доброкачественные опухоли желудка: эпителиальные и неэпителиальные
9.11.2.10	Злокачественные опухоли желудка
9.11.2.11	Рак желудка. Стадии роста
9.11.2.12	Патологоанатомические классификации инвазивного рака
9.11.2.13	Частная рентгеносемиотика отдельных анатомических форм, локализаций и стадий инвазивного рака
9.11.2.14	Дифференциальная рентгенодиагностика рака антрального отдела желудка
9.11.2.15	Рентгеносемиотика рака желудка I стадии. Классификации рака I стадии
9.11.2.16	Комплексные исследования (рентгенологическое, гастроскопическое и морфологическое) в диагностике рака желудка I стадии
9.11.2.17	Поражения желудка при гемобластозах
9.11.2.18	Саркома желудка
9.11.2.19	Специфические поражения желудка (туберкулез, сифилис)
9.11.2.20	Флегмона желудка
9.11.2.21	Безоары желудка
9.11.2.22	Варикозное расширение вен желудка
9.11.2.23	Рентгенологическая картина основных видов оперативных вмешательств на желудке
9.11.2.24	Рентгенологическая семиотика осложнений после операций на желудке
9.11.3	Заболевания тонкой кишки
9.11.3.1	Функциональные заболевания тонкой кишки
9.11.3.2	Дуоденит
9.11.3.3	Язва луковицы и внелуковичной части двенадцатиперстной кишки
9.11.3.4	Рубцовые деформации двенадцатиперстной кишки
9.11.3.5	Энтерит
9.11.3.6	Туберкулез тонкой кишки
9.11.3.7	Болезнь Крона
9.11.3.8	Доброкачественные опухоли (эпителиальные, неэпителиальные) тонкой кишки
9.11.3.9	Злокачественные опухоли
9.11.3.10	Дифференциальная рентгенодиагностика воспалительных и опухолевых заболеваний тонкой кишки
9.11.3.11	Нарушения всасывания
9.11.3.12	Спру

Код	Наименования тем, элементов
9.11.3.13	Целиакия
9.11.3.14	Дивертикулез
9.11.4	Заболевания ободочной и прямой кишки
9.11.4.1	Функциональные заболевания. Дискинезии ободочной кишки
9.11.4.2	Язвенный колит
9.11.4.3	Гранулематозный колит (болезнь Крона с локализацией в ободочной кишке)
9.11.4.4	Острый аппендицит. Аппендикулярный инфильтрат. Хронический аппендицит
9.11.4.5	Изменения илеоцекального клапана
9.11.4.6	Туберкулез
9.11.4.7	Изменения ободочной кишки после лучевого лечения
9.11.4.8	Дивертикулы и их осложнения
9.11.4.9	Доброкачественные опухоли ободочной кишки
9.11.4.10	Эпителиальные опухоли. Классификация
9.11.4.11	Полипы. Полипоз
9.11.4.12	Ворсинчатая опухоль
9.11.4.13	Неэпителиальные опухоли
9.11.4.14	Карциноидные опухоли
9.11.4.15	Рак ободочной кишки. Классификация. Частная рентгеносемиотика отдельных анатомических форм рака ободочной кишки
9.11.4.16	Особенности рентгеносемиотики ранних форм рака ободочной кишки
9.11.4.17	Первично-множественные раки ободочной кишки
9.11.4.18	Неэпителиальные злокачественные опухоли
9.11.4.19	Изменения ободочной кишки при гемобластозах
9.11.4.20	Дифференциальная рентгенодиагностика злокачественных и доброкачественных новообразований ободочной кишки
9.11.4.21	Вторичные поражения ободочной кишки
9.11.4.22	Каловые камни, безоары толстой кишки
9.11.4.23	Основные виды операций в рентгенологическом изображении
9.11.4.24	Особенности исследования после операций на ободочной кишке. Послеоперационные осложнения: ранние и поздние
9.11.5	Заболевания поджелудочной железы
9.11.5.1	Острый и хронический панкреатиты
9.11.5.2	Сальниковый бурсит, парапанкреатическая флегмона
9.11.5.3	Панкреатитиаз, кальцификация поджелудочной железы
9.11.5.4	Кисты поджелудочной железы
9.11.5.5	Опухоли поджелудочной железы: рак, опухоли островкового аппарата. Редкие опухоли поджелудочной железы
9.11.5.6	Рентгенологические критерии операбельности опухолей

Код	Наименования тем, элементов
9.11.5.7	Рентгенологические исследования после операций в панкреодуоденальной зоне
9.11.5.8	Радикальные и паллиативные операции
9.11.5.9	Осложнения оперативных вмешательств (ранние, поздние)
9.11.5.10	Гепатит, цирроз
9.11.6	Заболевания печени и желчевыводящих путей
9.11.6.1	Абсцессы печени
9.11.6.2	Эхинококкоз, альвеококкоз
9.11.6.3	Первичные и метастатические опухоли печени
9.11.6.4	Дискинезия желчного пузыря и желчных протоков
9.11.6.5	Острый и хронический холецистит
9.11.6.6	Желчекаменная болезнь, холедохолитиаз. Холестероз желчного пузыря
9.11.6.7	Полипы желчного пузыря
9.11.6.8	Холангиты, их осложнения
9.11.6.9	Стенозирующий папиллит
9.11.6.10	Рак желчного пузыря и желчных протоков
9.11.6.11	Опухоли большого дуоденального соска
9.11.6.12	Внутренние желчные свищи
9.11.6.13	Исследование после операций на желчном пузыре и желчных протоках
9.11.6.14	Основные виды оперативных вмешательств и особенности исследования после операций на желчных протоках
9.11.6.15	Послеоперационные осложнения (ранние и поздние)
9.11.7	Заболевания селезенки
9.11.7.1	Спленомегалия
9.11.7.2	Селезенка при болезнях крови
9.11.7.3	Селезенка при циррозах
9.11.7.4	Опухоли селезенки: первичные и вторичные
9.11.7.5	Кисты селезенки
9.11.7.6	Операция спленэктомии. Осложнения: нагноения, гематомы
9.11.8	Заболевания диафрагмы
9.11.8.1	Функциональные заболевания диафрагмы: релаксация диафрагмы, нарушения движений диафрагмы при заболеваниях соседних органов
9.11.8.2	Воспалительные заболевания диафрагмы: диафрагматит, диафрагмальный плеврит
9.11.8.3	Первичные опухоли диафрагмы: доброкачественные и злокачественные
9.11.8.4	Злокачественные опухоли - вторичные, при прорастании из соседних органов
9.11.8.5	Кисты: паразитарные, непаразитарные

Код	Наименования тем, элементов
9.11.8.6	Грыжи слабых зон диафрагмы: парастернальные, лумбокостальные, атипичной локализации
9.11.8.7	Грыжи пищевого отверстия диафрагмы. Классификация
9.11.8.8	Особенности методики выявления грыж пищевого отверстия диафрагмы
9.11.8.9	Рентгеносемиотика грыж пищевого отверстия диафрагмы и их осложнений
9.11.8.10	Травматические грыжи
9.11.8.11	Внеорганные воспалительные заболевания брюшной полости
9.11.8.12	Перитонит: диффузный, ограниченный
9.11.8.13	Абсцессы и флегмоны брюшной полости
9.11.8.14	Спаечная болезнь
9.11.9	Внеорганные опухоли брюшной полости
9.11.9.1	Доброкачественные опухоли
9.11.9.2	Первичные злокачественные опухоли
9.11.9.3	Метастатические злокачественные опухоли
9.11.9.4	Внеорганные поражения брюшной полости при ретикулобластоматозах
9.11.9.5	Поражение лимфатических узлов брюшной полости
9.11.9.6	Кисты брыжейки
9.11.9.7	Грыжи передней брюшной стенки
9.11.9.8	Асцит
9.12	Неотложная рентгенодиагностика
9.12.1	Перфорация полого органа
9.12.2	Особенности методики исследования в выявлении свободного газа в брюшной полости и забрюшинном пространстве
9.12.3	Рентгенологическая семиотика перфораций полого органа и их осложнений
9.12.4	Общие рентгенологические симптомы непроходимости кишечника
9.12.5	Частная рентгеносемиотика различных видов механической непроходимости кишечника
9.12.6	Рентгенологическая семиотика функциональной непроходимости кишечника
9.12.7	Дифференциальная рентгенодиагностика механической и функциональной непроходимости кишечника
9.12.8	Острые желудочно-кишечные кровотечения: особенности исследования и рентгеносемиотика
9.12.9	Рентгенологическая картина травматических повреждений паренхиматозных органов
9.12.10	Рентгенологические симптомы внутрибрюшных и забрюшинных кровоизлияний
9.12.11	Инородные тела глотки и пищевода

Код	Наименования тем, элементов
9.12.12	Рентгенологическая семиотика инородных тел глотки и шейного отдела пищевода
9.12.13	Рентгенологическая семиотика инородных тел в грудном отделе пищевода
9.12.14	Рентгенологические симптомы проникающих и непроникающих повреждений стенки глотки и пищевода инородным телом и их осложнений
9.12.15	Особенности рентгенологического исследования при подозрении на проникающее повреждение глотки и пищевода
9.12.16	Инородные тела желудочно-кишечного тракта и брюшной полости
9.12.17	Особенности рентгенологического исследования в зависимости от локализации инородного тела и его физических свойств
9.12.18	Рентгенологическая семиотика инородных тел
9.12.19	Особенности проникающего повреждения стенки полого органа брюшной полости, забрюшинного пространства и малого таза

Раздел 10

Лучевая диагностика заболеваний молочных желез

Код	Наименования тем, элементов
10.1	Методы исследования молочных желез
10.1.1	Рентгеномаммография: двухпозиционная и прицельная. Рентгеномаммография молочной железы с прямым увеличением изображения
10.1.2	Дуктография молочной железы
10.1.3	Пневмокистография
10.1.4	Ультразвуковое исследование
10.1.5	Магнитно-резонансная маммография
10.1.6	Компьютерная томография
10.1.7	Радионуклидная сцинтиграфия (сцинтимаммография)
10.2	Анатомия грудных желез
10.2.1	Топография и структура
10.2.2	Анатомические варианты: гипермастия, гипомастия, амастия
10.2.3	Типы строения молочной железы в зависимости от возраста
10.2.4	Цикличность изменений молочной железы
10.3	Общая рентгеносемиотика
10.3.1	Схема анализа
10.3.2	Нормальное строение: плотность, симметричность, структура железы. Топография
10.3.3	Построение протокола
10.3.4	Узловые образования
10.3.5	Диффузные изменения ткани молочной железы
10.3.6	Изменения регионарных лимфатических узлов
10.4	Дифференциальная диагностика узловых образований

Код	Наименования тем, элементов
	молочной железы
10.4.1	Доброкачественные образования
10.4.2	Злокачественные образования
10.4.3	Лучевая семиотика
10.4.4	Классификация и стадирование
10.4.5	Патология зон регионарного лимфооттока
10.5	Лучевая диагностика воспалительных заболеваний
10.5.1	Абсцесс
10.5.2	Мастит
10.5.3	Лактостаз
10.5.4	Специфические воспаления
10.5.5	Туберкулез
10.5.6	Сифилис
10.5.7	Актиномикоз
10.6	Травма молочной железы
10.6.1	Гематома
10.6.2	Инородные тела
10.7	Эндопротезирование молочной железы
10.7.1	Визуализация протеза, его топография
10.7.2	Нарушения целостности эндопротезов, разрывы, затеки геля
10.8	Лучевая диагностика заболеваний грудной железы у мужчин
10.8.1	Рентгеноанатомия грудных мышц
10.8.2	Факторы развития рака грудной железы у мужчин

Раздел 11

Лучевая диагностика заболеваний сердечно-сосудистой системы

Код	Наименования тем, элементов
11.1	Методики исследования сердца и сосудов
11.1.1	Бесконтрастные методики (неинвазивные)
11.1.2	Рентгеноскопия
11.1.3	Рентгенография (в том числе цифровая)
11.1.4	Томография
11.1.5	Флюорография
11.1.6	Рентгенокардиометрия
11.1.7	Компьютерная томография
11.1.8	Магнитно-резонансная томография
11.1.9	Ультразвуковое исследование: эхокардиография, доплерография
11.1.10	Рентгеноконтрастные методики (инвазивные)
11.1.11	Катетеризация сердца и ангиокардиография
11.1.12	Селективная ангиография. Коронарография
11.1.13	Субтракционная дигитальная ангиокардиография
11.1.14	Аортография. Флебография. Лимфография

Код	Наименования тем, элементов
11.1.15	Радионуклидные исследования
11.1.16	Рентгеноэндоваскулярные лечебные вмешательства: баллонная дилатация, эмболизация сосудов, ангиопластика
11.2	Рентгеноанатомия и рентгенофизиология сердца и сосудов
11.2.1	Рентгеноанатомия сердца: положение, форма и размеры. Конституциональные особенности. Топография полостей сердца и сосудов в различных проекциях
11.2.2	Рентгенофизиология: тонус миокарда, пути притока и оттока желудочков
11.2.3	Рентгеноанатомия сосудов малого круга кровообращения
11.2.4	Гемодинамика большого и малого кругов кровообращения в норме
11.3	Рентгеносемиотика
11.3.1	Рентгеноморфологические симптомы: изменения размеров и формы, положения, контуров, структуры
11.3.2	Рентгенофункциональные симптомы: гиперфункция предсердий, желудочков
11.3.3	Количественные и качественные изменения сократительной функции миокарда
11.3.4	Нарушение гемодинамики малого круга кровообращения
11.3.5	Рентгенологические признаки затрудненного оттока из малого круга кровообращения
11.3.6	Венозная легочная гипертензия
11.3.7	Отеки легких
11.3.8	Рентгенологические признаки перераспределения кровотока в артериальном русле
11.3.9	Рентгенологические признаки увеличения кровотока (гиперволемиа)
11.3.10	Признаки уменьшения кровотока в артериальном русле (гиповолемиа)
11.3.11	Артериальная легочная гипертензия
11.3.12	Первичная легочная гипертензия
11.4	Врожденные пороки сердца
11.4.1	Классификация врожденных пороков сердца. Аномалии развития сосудов. Аномалии расположения сердца
11.4.2	Врожденная полная блокада сердца
11.4.3	Пороки без нарушения внутрисердечного кровотока
11.4.4	Пороки с избыточным кровотоком в малом круге
11.4.5	Дифференциальная рентгенодиагностика врожденных пороков с увеличенным объемом кровотока в малом круге
11.4.6	Пороки с уменьшением кровотока в малом круге кровообращения
11.4.7	Дифференциальная рентгенодиагностика врожденных пороков с обедненным кровотоком в малом круге
11.5	Приобретенные пороки сердца

Код	Наименования тем, элементов
11.5.1	Стеноз левого атриовентрикулярного отверстия
11.5.2	Недостаточность митрального клапана
11.5.3	Сочетание стеноза и недостаточности
11.5.4	Рестеноз левого атриовентрикулярного отверстия
11.5.5	Дифференциальная рентгенодиагностика пороков митрального клапана
11.5.6	Аортальные пороки сердца
11.5.7	Стеноз устья аорты
11.5.8	Недостаточность клапанов аорты
11.5.9	Сочетание стеноза устья аорты и недостаточности аортальных клапанов
11.5.10	Дифференциальная рентгенодиагностика стеноза устья и недостаточности клапанов аорты
11.5.11	Многоклапанные пороки сердца
11.5.12	Дифференциальная рентгенодиагностика многоклапанных пороков сердца
11.6	Заболевания миокарда
11.6.1	Миокардиты: ревматические, инфекционные, бактериальные, вирусные
11.6.2	Кардиомиопатии: застойная дилатационная, гипертрофическая, рестриктивная
11.6.3	Легочное сердце: острое и хроническое
11.6.4	Тромбоэмболия легочной артерии и ее ветвей
11.6.5	Гипертоническая болезнь
11.6.6	Полная поперечная атриовентрикулярная блокада
11.6.7	Коронарогенные поражения миокарда: хроническая ишемическая болезнь сердца, инфаркт миокарда, аневризма сердца
11.7	Заболевания перикарда
11.7.1	Перикардиты: фибринозный, экссудативный, констриктивный
11.7.2	Прочие заболевания перикарда: гемоперикард, гемопневмоперикард, целомическая киста перикарда, дивертикул перикарда
11.7.3	Опухоли перикарда. Мезотелиомы. Саркома
11.8	Опухоли сердца
11.8.1	Особенности гемодинамических нарушений при внутриполостных опухолях
11.8.2	Доброкачественные опухоли
11.8.3	Злокачественные опухоли
11.9	Ранения сердца и перикарда
11.9.1	Сердце после оперативных вмешательств
11.9.2	Травматические и огнестрельные поражения сердца
11.9.3	Инородные тела

Код	Наименования тем, элементов
11.9.4	Сердце при ожоговой болезни
11.10	Заболевания кровеносных сосудов
11.10.1	Заболевания аорты: атеросклеротическое поражение грудной аорты, окклюзионные поражения брюшной аорты, аортит, аневризмы аорты
11.10.2	Заболевания ветвей аорты и периферических артерий: фиброзно-мышечная гиперплазия, синдром Лериша, синдром Такаясу, артериит, атеросклероз периферических артерий
11.10.3	Оперированные сосуды
11.10.4	Заболевания вен: флебит, флеботромбоз, тромбофлебит, варикозная болезнь вен, постфлебитический синдром
11.10.5	Синдром сдавления полых вен
11.10.6	Заболевания лимфатических сосудов: пороки развития лимфатической системы, воспалительные заболевания, вторичные поражения
11.10.7	Ожоговая болезнь
11.10.8	Лимфостаз

Раздел 12

Лучевая диагностика заболеваний скелетно-мышечной системы

Код	Наименования тем, элементов
12.1	Методики исследования
12.1.1	Традиционные рентгенологические исследования
12.1.1.1	Рентгенография в стандартных проекциях. Атипичные проекции и специальные методики рентгенографии костей и суставов
12.1.1.2	Рентгенография с прямым увеличением изображения
12.1.1.3	Линейная томография
12.1.1.4	Цифровая рентгенография
12.1.1.5	Функциональное рентгенологическое исследование
12.1.2	Рентгеновская компьютерная томография
12.1.2.1	Рентгеновская остеоденситометрия
12.1.2.2	Контрастные методики рентгенологического исследования
12.1.2.3	Контрастная артрография
12.1.2.4	Фистулография
12.1.2.5	Ангиография
12.1.3	Магнитно-резонансная томография
12.1.3.1	МР-исследование суставов: костей и связочного аппарата
12.1.3.2	МР-исследование мягких тканей
12.1.3.3	МР-исследование позвоночника
12.1.4	Специальные методы лучевой диагностики заболеваний скелетно-мышечной системы
12.1.4.1	Ультразвуковое исследование

Код	Наименования тем, элементов
12.1.4.2	Радионуклидное исследование
12.1.5	Рентгеноанатомия и основы физиологии
12.1.5.1	Анатомия, рентгеноанатомия кости. Возрастная рентгеноанатомия. Варианты развития и строения костей
12.1.5.2	Костеобразование и резорбция костной ткани, физиологическая перестройка костей. Внутрикостный метаболизм, факторы, влияющие на него
12.1.5.3	Связь формы и функции скелета, понятие о функциональной адаптации костно-суставного аппарата
12.2	Лучевая семиотика заболеваний костей
12.2.1	Остеопороз, его виды
12.2.2	Деструкция кости. Остеолиз
12.2.3	Атрофия и гипертрофия костей, их виды
12.2.4	Остеонекроз, секвестры
12.2.5	Периостальная реакция, ее виды
12.2.6	Виды утомления костей. Перестройка кости
12.2.7	Пластические деформации костей
12.2.8	Компенсаторно-приспособительные изменения в скелете
12.3	Лучевая семиотика заболеваний суставов
12.3.1	Нарушения соотношений в суставах
12.3.2	Изменения рентгеновской суставной щели и суставных отделов костей
12.3.3	Лучевая семиотика изменений мягких тканей при заболеваниях скелетно-мышечной системы
12.3.4	Изменения объема и структуры мягких тканей
12.3.5	Обызвествления и рентгеноконтрастные инородные тела
12.4	Принципы анализа данных лучевого исследования скелетно-мышечной системы
12.4.1	Приоритет отдельных методов лучевого исследования
12.4.2	Место рентгенологического метода в комплексной диагностике, взаимоотношения с другими методами
12.4.3	Методика анализа рентгенологической картины и построение заключения
12.4.4	Групповая и нозологическая диагностика в лучевой остеологии
12.4.5	Классификация заболеваний скелетно-мышечной системы
12.5	Механические повреждения костей и суставов. Основные понятия о механизме и видах переломов костей
12.5.1	Общая рентгеносемиотика переломов костей
12.5.1.1	Клинико-рентгенологическая характеристика типичных переломов
12.5.1.2	Особенности переломов костей в детском и старческом возрасте
12.5.1.3	Травматические вывихи и подвывихи костей
12.5.1.4	Патологические переломы костей и вывихи костей

Код	Наименования тем, элементов
12.5.1.5	Травматический периостит, субпериостальная гематома
12.5.1.6	Повреждения хрящевых структур и связочного аппарата скелета
12.5.1.7	Семиотика изменений в ходе лечения механических повреждений костей и суставов: костная мозоль; посттравматические остеопороз, остеонекроз и остеолит; изменения функции суставов
12.5.1.8	Неправильно сросшиеся переломы
12.5.2	Огнестрельная травма скелетно-мышечной системы
12.5.2.1	Определение инородных тел
12.5.2.2	Газовая гангрена
12.5.2.3	Ампутационная культя
12.5.3	Повреждения скелетно-мышечной системы при воздействии физических факторов
12.5.3.1	Изменения скелетно-мышечной системы под влиянием избыточной статико-динамической нагрузки
12.5.3.2	Изменения костей при электротравме
12.5.3.3	Поражение костей от воздействия вибрации
12.5.3.4	Поражения костей при воздействии проникающей радиации
12.5.3.5	Термические поражения костей
12.5.3.6	Ошибки в лучевой диагностике травм скелетно-мышечной системы
12.6	Нарушения развития скелета
12.6.1	Общая характеристика нарушений развития опорно-двигательной системы. Классификация нарушений развития
12.6.2	Врожденные локальные нарушения развития: дефекты костей, изменения размеров костей, деформации костей и отделов костно-суставного аппарата, изменения количества элементов скелетно-мышечной системы
12.6.3	Врожденные вывихи и подвывихи, конкреценции, псевдоартрозы
12.6.4	Роль лучевых исследований в дифференциальной диагностике карликового роста
12.6.5	Приобретенные локальные нарушения развития
12.7	Лучевые исследования при оперативных вмешательствах, произведенных по поводу деформаций и заболеваний скелета
12.7.1	Исследования после имплантации суставов
12.7.2	Исследования после хирургических вмешательств на позвоночнике
12.8	Воспалительные заболевания костей
12.8.1	Остеомиелит
12.8.1.1	Гнойный кокковый остеомиелит
12.8.1.2	Острый, подострый и хронический остеомиелит. Течение, обострения. Секвестры, их виды
12.8.1.3	Атипичные формы и локализации гематогенного остеомиелита
12.8.1.4	Особенности течения остеомиелита при лечении. Осложнения остеомиелита

Код	Наименования тем, элементов
12.8.1.5	Травматический остеомиелит и остеомиелит при переходе воспалительного процесса с мягких тканей
12.8.2	Поражения костей при инфекционных заболеваниях
12.8.2.1	Туберкулез костей. Классификация костно-суставного туберкулеза
12.8.2.2	Сифилис костей: изменения костей при раннем врожденном, при позднем врожденном и приобретенном сифилисе
12.8.2.3	Грибковые и паразитарные заболевания скелета: актиномикоз, эхинококк костей и прочие микозы костей
12.9	Опухоли костей
12.9.1	Классификация опухолей костей
12.9.2	Доброкачественные опухоли и опухолевидные образования
12.9.3	Злокачественные опухоли костей. Общая семиотика злокачественных опухолей костей
12.9.4	Озлокачествление при доброкачественных заболеваниях костей
12.9.5	Вторичные злокачественные опухоли костей - метастазы
12.9.6	Частота метастазирования злокачественных опухолей в скелет
12.9.7	Особенности метастазов в кости при различных злокачественных опухолях
12.9.8	Прорастание злокачественных опухолей в кости (инвазия)
12.9.9	Семиотика изменений в ходе лечения опухолей кости
12.10	Эндокринные и метаболические заболевания скелета
12.10.1	Поражения скелета при нарушениях фосфорно-кальциевого метаболизма
12.10.2	Основные сведения о патологии фосфорно-кальциевого метаболизма, роль костного скелета в гомеостазе кальция и фосфора
12.10.3	Гиперпаратиреоз первичный, вторичный, третичный
12.10.4	Перестройка костной ткани при метаболических заболеваниях (остеопороз, остеомалация, синдром «возбужденного эндоста», их рентгенологическая оценка)
12.10.5	Остеопороз. Характеристика переломов костей на почве остеопороза
12.10.6	Метаболические поражения скелета при заболеваниях пищеварительной системы (остеопороз, остеомалация)
12.10.7	Нефрогенная остеодистрофия; остеомалация при хроническом гемодиализе; поражения скелета после трансплантации почки
12.10.8	Изменения в скелете при эндокринных заболеваниях
12.10.9	Изменения скелета при нарушениях медного обмена
12.10.10	Изменения скелета при интоксикациях
12.10.11	Системные оссифицирующие периостозы
12.10.12	Деформирующая остеодистрофия Педжета.Mono- и полиоссальная формы. Осложнения
12.11	Нейрогенные и ангиогенные дистрофии скелета
12.11.1	Общая семиотика нейрогенных остеопатий

Код	Наименования тем, элементов
12.11.2	Нейрогенные остеопатии при сирингомиелии, спинной сухотке, поражениях периферических нервов
12.11.3	Эссенциальный остеолит
12.11.4	Семейный и идиопатический акроостеолит
12.11.5	Изменения скелетно-мышечной системы при нейромышечных параличах
12.11.6	Посттравматическая нейроциркуляторная дистрофия костей (синдром Зудека)
12.11.7	Изменения костей при нарушениях артериального и венозного кровообращения
12.11.8	Изменения костей при сосудистых опухолях и аневризмах
12.11.9	Нейроангиогенные изменения в костях при сахарном диабете
12.12	Асептические некрозы костей
12.12.1	Классификация. Общая семиотика асептических некрозов
12.12.2	Особенности течения у взрослых и в период роста скелета. Стадии развития асептических некрозов
12.12.3	Особенности асептических некрозов разной локализации
12.12.4	Асептический некроз головки бедренной кости
12.12.5	Прочие локализации асептических некрозов
12.13	Поражения скелета при заболеваниях крови и ретикулоэндотелиальной системы
12.13.1	Гемобластозы
12.13.2	Лейкозы
12.13.3	Миелофиброз
12.13.4	Злокачественные лимфомы
12.13.5	Прочие гемобластозы
12.13.6	Прочие заболевания крови и ретикулоэндотелиальной системы (далее – РЭС)
12.13.7	Гемолитические анемии
12.13.8	Полицитемия
12.13.9	Гемофилия
12.13.10	Ретикулогистиоцитоз (ксантоматоз, эозинофильная гранулема)
12.14	Заболевания суставов
12.14.1	Классификация заболеваний суставов
12.14.2	Возможности и пределы лучевой диагностики заболеваний суставов
12.14.3	Воспалительные заболевания суставов. Общая рентгеносемиотика артритов
12.14.4	Поражения суставов при анкилозирующем спондилоартрите
12.14.5	Поражения суставов при псориазе
12.14.6	Дегенеративные изменения суставов. Общая семиотика артрозов. Особенности поражения различных суставов
12.14.7	Нейрогенные артропатии. Общая семиотика

Код	Наименования тем, элементов
12.14.8	Артриты-артрозы: асептические, посттравматические, гемофилические
12.14.9	Поражения суставов при нарушениях обмена веществ: подагра, хондрокальциноз (пирофосфатная артропатия)
12.14.10	Опухоли и опухолевидные образования суставов
12.14.11	Состояние суставов после оперативных вмешательств
12.14.12	Заболевания мягких тканей скелетно-мышечной системы
12.15	Заболевания позвоночника и спинного мозга
12.15.1	Основы лучевой диагностики заболеваний позвоночника и спинного мозга
12.15.1.1	Анатомия, рентгеноанатомия позвоночника и спинного мозга. Строение позвонков, межпозвонковых дисков и суставов, связки позвоночника. Варианты строения позвоночника. Двигательная функция позвоночника в рентгенологическом отображении
12.15.1.2	Классификация аномалий развития позвоночника: аномалии развития тел, дуг и отростков. Нарушения сегментации позвоночника
12.15.1.3	Нарушения развития позвоночника в подростковом периоде (болезнь Шюермана) - диспластический кифоз
12.15.1.4	Идиопатические и диспластические сколиозы
12.15.2	Механические повреждения позвоночника и спинного мозга
12.15.2.1	Основные сведения о механизме повреждений позвоночника
12.15.2.2	Классификация повреждений позвоночника
12.15.2.3	Повреждения связок и межпозвонковых дисков
12.15.2.4	Переломы тел, дуг и отростков позвонков
12.15.2.5	Вывихи и подвывихи позвонков
12.15.2.6	Сложные повреждения позвоночника
12.15.2.7	Особенности повреждений различных отделов позвоночника
12.15.2.8	Особенности огнестрельных повреждений позвоночника
12.15.2.9	Локализация инородных тел
12.15.2.10	Повреждения спинного мозга
12.15.2.11	Семиотика изменений при консервативном и оперативном лечении повреждений позвоночника
12.15.2.12	Исходы и осложнения повреждений позвоночника
12.15.3	Дегенеративные изменения позвоночника
12.15.3.1	Классификация
12.15.3.2	Хондроз. Межпозвонковый остеохондроз
12.15.3.3	Деформирующий спондилез
12.15.3.4	Лигаментоз (болезнь Форестье)
12.15.3.5	Спондилоартроз
12.15.3.6	Особенности дегенеративных изменений в позвоночнике. Хрящевые узлы тел позвонков (узлы Шморля)

Код	Наименования тем, элементов
12.15.3.7	Грыжи межпозвонковых дисков
12.15.3.8	Смещения и нестабильность позвоночника. Рентгенологические критерии нестабильности
12.15.3.9	Спондилолиз и спондилолистез
12.15.3.10	Лучевые исследования при оперативной фиксации позвоночника
12.15.4	Воспалительные заболевания позвоночника и спинного мозга
12.15.4.1	Неспецифический спондилит (остеомиелит позвоночника)
12.15.4.2	Туберкулезный спондилит
12.15.4.3	Поражения позвоночника при бруцеллезе
12.15.4.4	Сифилис позвоночника
12.15.4.5	Актиномикоз позвоночника
12.15.4.6	Поражения позвоночника при анкилозирующем спондилите и других ревматических заболеваниях
12.15.5	Опухоли позвоночника и спинного мозга
12.15.5.1	Доброкачественные опухоли позвоночника
12.15.5.2	Первичные злокачественные опухоли позвоночника
12.15.5.3	Метастатические опухоли позвоночника
12.15.5.4	Проращение злокачественных опухолей в позвоночник (инвазия опухоли)
12.15.5.5	Опухоли и опухолевидные образования спинного мозга, корешков и оболочек
12.15.6	Изменения позвоночника при системных заболеваниях
12.15.6.1	Изменения позвоночника при эндокринных и метаболических заболеваниях
12.15.6.2	Изменения позвоночника при заболеваниях крови и РЭС
12.15.6.3	Изменения позвоночника при врожденных системных заболеваниях
12.15.6.4	Дифференциальная рентгенодиагностика заболеваний позвоночника
12.15.6.5	Ошибки в рентгенодиагностике заболеваний позвоночника

Раздел 13

Лучевая диагностика заболеваний органов мочевыделительной системы, брюшинного пространства и малого таза

Код	Наименования тем, элементов
13.1	Методики исследования
13.1.1	Бесконтрастные методы рентгенологического исследования мочеполовых органов, брюшинного пространства и малого таза
13.1.2	Контрастные средства. Методы внутривенного контрастирования мочеполовых органов: выделительная урография, ретроградная уретеропиелография, антеградная пиелография, цистография, гистеросальпингография
13.1.3	Двойное контрастирование мочевого пузыря
13.1.4	Комплексная гинекография
13.1.5	Ультразвуковое исследование

Код	Наименования тем, элементов
13.1.6	Компьютерная томография
13.1.7	Магнитно-резонансная томография
13.2	Анатомия и физиология мочевого и репродуктивной систем
13.2.1	Рентгеноанатомия почек, надпочечников, верхних мочевых путей Аномалии развития мочевого пузыря: дивертикулы, удвоения
13.2.2	Рентгеноанатомия мочевого пузыря и уретры. Динамика мочевых путей. Анатомо-функциональные нарушения в почках и мочевых путях
13.2.3	Рентгеноанатомия мужских половых органов
13.2.4	Рентгеноанатомия женских половых органов
13.3	Рентгеносемиотика заболеваний почек, верхних мочевых путей и надпочечников
13.3.1	Воспалительные заболевания почек и верхних мочевых путей
13.3.1.1	Острый и хронический пиелонефрит. Последствия пиелонефрита
13.3.1.2	Апостематозный пиелонефрит
13.3.1.3	Карбункул. Абсцесс
13.3.1.4	Туберкулез мочевого пузыря
13.3.2	Опухоли почек и верхних мочевых путей
13.3.2.1	Злокачественные и доброкачественные опухоли
13.3.2.2	Опухоли лоханок и мочеточников
13.3.2.3	Гидронефроз и другие ретенционные изменения почек и верхних мочевых путей. Кисты почек
13.3.3	Другие заболевания
13.3.3.1	Мочекаменная болезнь
13.3.3.2	Сосудистые заболевания почек
13.3.3.3	Травматические повреждения
13.3.3.4	Заболевания надпочечников
13.3.4	Заболевания мочевого пузыря и уретры
13.3.4.1	Аномалии развития
13.3.4.2	Воспалительные заболевания мочевого пузыря и уретры. Неспецифический цистит и другие заболевания
13.3.4.3	Травмы
13.3.4.4	Камни и инородные тела
13.3.4.5	Стриктуры
13.3.4.6	Злокачественные и доброкачественные опухоли мочевого пузыря
13.3.4.7	Свищи и ложные ходы
13.4	Заболевания тазовых органов
13.4.1	Заболевания предстательной железы
13.4.1.1	Аденомы и новообразования предстательной железы. Опухоли: доброкачественные и злокачественные
13.4.1.2	Камни предстательной железы
13.4.1.3	Неспецифический простатовезикулит

Код	Наименования тем, элементов
13.4.1.4	Туберкулез
13.4.1.5	Повреждения мужских половых органов
13.4.2	Заболевания женских половых органов
13.4.2.1	Пороки развития матки и влагалища
13.4.2.2	Неспецифические воспаления матки и придатков
13.4.2.3	Туберкулез внутренних женских половых органов
13.4.2.4	Свищи и инородные тела
13.4.2.5	Доброкачественные и злокачественные опухоли
13.4.2.6	Кисты яичников
13.4.2.7	Лучевая диагностика беременности
13.4.2.8	Пельвиометрия
13.4.2.9	Трубная беременность
13.5	Внеорганные заболевания забрюшинного пространства и малого таза
13.5.1	Паранефрит, парацистит
13.5.2	Абсцессы
13.5.3	Опухоли и кисты
13.5.4	Злокачественные опухоли
13.5.5	Доброкачественные опухоли и кисты
13.5.6	Поражение лимфатических узлов при системных заболеваниях
13.5.7	Метастазы злокачественных опухолей в лимфатические узлы забрюшинного пространства

Раздел 14

Лучевая диагностика в педиатрии

Код	Наименования тем, элементов
14.1	Организация рентгеновского (лучевой диагностики) отделения (кабинета) в детских медицинских организациях: больница, поликлиника
14.1.1	Условия размещения. Требования к техническому оснащению
14.1.2	Организация и средства радиационной защиты
14.2	Методика и техника рентгенологического исследования детей
14.2.1	Технические средства при рентгенологическом исследовании детей
14.2.2	Приспособления для рентгенодиагностических обследований детей раннего возраста
14.2.3	Особенности методики рентгенологического обследования органов и систем у детей
14.2.4	Рентгеноконтрастные исследования в педиатрической практике
14.3	Рентгенодиагностика (лучевая диагностика) заболеваний органов дыхания и средостения
14.3.1	Особенности рентгеноанатомии органов дыхания и средостения у детей
14.3.2	Особенности рентгенофизиологии органов дыхания и средостения у

Код	Наименования тем, элементов
	детей
14.3.3	Острые и хронические заболевания
14.3.4	Муковисцидоз (кистофиброз поджелудочной железы): легочная и смешанные формы
14.3.5	Острые и хронические пневмонии
14.3.6	Плевриты
14.3.7	Пневмопатии неинфекционные
14.3.8	Ателектазы
14.3.9	Гиалиновые мембраны
14.3.10	Отечно-геморрагический синдром
14.3.11	Синдром Вильсона-Микити
14.3.12	Кровоизлияния в легкие
14.3.13	Задержка фетальной жидкости. Фетальный гидроторакс
14.3.14	Асфиктическая грудная клетка (синдром Женэ)
14.3.15	Лимфангиэктазии легкого
14.3.16	Секвестрация легкого
14.3.17	Аденоматоз легкого
14.3.18	Бронхолегочная дисплазия
14.3.19	Внутриутробные пневмонии:аспирационно- бронхогенная, трансплацентарно-гематогенная
14.4	Особенности рентгенодиагностики (лучевой диагностики) заболеваний пищеварительного тракта
14.4.1	Рентгеноанатомия и рентгенофизиология пищеварительного тракта
14.4.2	Врожденные заболевания пищеварительного тракта
14.4.3	Атрезия и ахалазия пищевода
14.4.4	Пилороспазм, пилоростеноз
14.4.5	Атрезия дистального отрезка двенадцатиперстной кишки. Мегадуоденум
14.4.6	Незавершенный поворот кишечника. Синдром Ледда
14.4.7	Аганглиоз кишечника. Болезнь Гиршпрунга
14.4.8	Атрезия прямой кишки
14.4.9	Мекониальный илеус
14.4.10	Диафрагмальные грыжи
14.4.11	Синдром мальабсорбции
14.4.12	Приобретенные заболевания пищеварительного тракта
14.4.13	Инвагинация кишечника
14.4.14	Колиты
14.4.15	Функциональные и воспалительные изменения желудка и 12- перстной кишки. Язвенная болезнь
14.4.16	Панкреатиты

Код	Наименования тем, элементов
14.5	Рентгенодиагностика (лучевая диагностика) заболеваний скелетно-мышечной системы
14.5.1	Особенности рентгеноанатомии и рентгенофизиологии скелетно-мышечной системы
14.5.1.1	Особенности рентгеноанатомии позвоночника у детей
14.5.1.2	Врожденный вывих бедра
14.5.1.3	Дисплазия
14.5.1.4	Подвывих, вывих
14.5.2	Травма скелетно-мышечной системы у детей
14.5.2.1	Эпифизеолиз, апофизеолиз, остеоапофизеолиз
14.5.2.2	Поднадкостничный перелом
14.5.2.3	Повреждения позвоночника
14.5.2.4	Родовые повреждения
14.5.2.5	Переломы у детей раннего возраста
14.5.3	Воспалительные и опухолевые заболевания скелетно-мышечной системы
14.5.3.1	Эпифизарный остеомиелит
14.5.3.2	Метафизарный остеомиелит
14.5.4	Опухоли костной системы у детей
14.5.4.1	Доброкачественные опухоли и опухолеподобные заболевания
14.5.4.2	Злокачественные опухоли
14.6	Рентгенодиагностика (лучевая диагностика) заболеваний сердечно-сосудистой системы
14.6.1	Рентгеноанатомия и рентгенофизиология сердца и сосудов
14.6.2	Особенности анатомии и физиологии сердечно-сосудистой системы в возрастном аспекте (сердце новорожденного, юношеское сердце)
14.6.3	Врожденные пороки сердца
14.6.4	Оценка малого круга кровообращения при врожденных пороках сердца
14.6.5	Значение контрастных методов исследования при врожденных пороках сердца
14.6.6	Приобретенные пороки сердца
14.6.7	Оценка малого круга кровообращения при приобретенных пороках
14.6.8	Значение ультразвукового исследования при пороках сердца
14.7	Рентгенодиагностика (лучевая диагностика) заболеваний ЛОР-органов
14.7.1	Рентгеноанатомия и рентгенофизиология носа, околоносовых пазух, уха, глотки, гортани
14.7.2	Возрастные особенности строения и физиологии носа, околоносовых пазух, уха, глотки, гортани
14.7.3	Врожденные пороки развития носа, носоглотки (атрезия хоан)
14.7.4	Опухоли носа, носоглотки, мозговые грыжи

Код	Наименования тем, элементов
14.7.5	Синуситы
14.7.6	Травма костей носа, околоносовых пазух
14.7.7	Врожденные аномалии наружного, среднего и внутреннего уха
14.7.8	Воспалительные изменения наружного, среднего и внутреннего уха. Холестеатомы
14.7.9	Опухоли околоносовых пазух
14.7.10	Отбор больных на кохлеарную имплантацию
14.7.11	Травма уха
14.7.12	Стенозы гортани и трахеи
14.8	Рентгенодиагностика (лучевая диагностика) заболеваний мочевыделительной системы в педиатрии
14.8.1	Анатомо-физиологические особенности строения и физиологии мочевыделительной системы у детей
14.8.2	Рентгеноанатомия и рентгенофизиология почек, мочевого пузыря и мочеточников у детей
14.8.3	Пороки развития почек, мочевого пузыря и мочеточников
14.8.4	Воспалительные заболевания мочевыделительной системы
14.8.5	Опухолевые заболевания мочевыделительной системы

РАБОЧАЯ ПРОГРАММА УЧЕБНОГО МОДУЛЯ «СМЕЖНЫЕ ДИСЦИПЛИНЫ»

Раздел 15

Ультразвуковая диагностика

Код	Наименование тем, элементов
15.1	Физико-технические основы ультразвукового метода исследования
15.1.1	Физические свойства ультразвука. Распространение, отражение, рассеивание, поглощение ультразвуковых колебаний. Импеданс
15.1.2	Методы ультразвуковой диагностики. Метод прозвучивания. Метод отражения. А-метод. В-метод. М-метод. Метод Допплеровского сканирования
15.1.3	Биологическое действие ультразвука и безопасность. Изменения среды проникновения ультразвуковых колебаний. Кавитация. Тепловое воздействие
15.1.4	Ультразвуковая диагностическая аппаратура
15.2	Ультразвуковая диагностика заболеваний органов брюшной полости
15.2.1	Ультразвуковая анатомия, локализация и структура органов пищеварения
15.2.2	Ультразвуковая семиотика заболеваний паренхиматозных органов
15.3	Ультразвуковая диагностика заболеваний мочевыводящей

Код	Наименование тем, элементов
	системы и органов малого таза
15.3.1	Ультразвуковая анатомия мочевыводящей системы
15.3.2	Форма почек и ее варианты. Ультразвуковое изображение неизмененных паренхимы и чашечно-лоханочной системы
15.3.3	Соотношение паренхимы и чашечно-лоханочной системы в неизменной почке
15.3.4	Ультразвуковая семиотика заболеваний мочевого пузыря
15.3.5	Ультразвуковая семиотика заболеваний матки и придатков
15.3.6	Ультразвуковая семиотика внематочной беременности
15.3.7	Ультразвуковая семиотика заболеваний предстательной железы
15.4	Ультразвуковая диагностика внеорганных патологических состояний забрюшинного пространства
15.4.1	Ультразвуковая анатомия органов забрюшинного пространства
15.4.2	Ультразвуковая анатомия лимфатических узлов
15.4.3	Увеличение лимфатических узлов при системных заболеваниях
15.4.4	Метастазы злокачественных опухолей в лимфатические узлы забрюшинного пространства
15.5	Ультразвуковая диагностика заболеваний молочной железы
15.5.1	Влияние индивидуальных особенностей молочной железы на ультразвуковое изображение. Особенности формы молочной железы. Особенности структуры молочной железы
15.5.2	Диффузная фиброзно-кистозная мастопатия
15.5.3	Доброкачественные солидные образования. Фиброаденома. Липома. Фиброма. Липогранулема
15.5.4	Рак молочной железы. Диффузная форма. Узловая форма
15.5.5	Ультразвуковое исследование оперированной молочной железы: после органосохраняющих операций, при наличии имплантата
15.6	Ультразвуковая диагностика заболеваний сердца
15.6.1	Ультразвуковая анатомия сердца. Оценка движений клапанов
15.6.2	Ультразвуковая характеристика функций сердца. Ударный объем. Фракции выброса
15.6.3	Ультразвуковая диагностика заболеваний миокарда
15.6.4	Ультразвуковая диагностика заболеваний перикарда
15.6.5	Экссудативный и констриктивный перикардиты
15.7	Ультразвуковая диагностика заболеваний щитовидной железы
15.7.1	Ультразвуковая анатомия щитовидной железы
15.7.2	Узловые поражения щитовидной железы
15.7.3	Диффузные поражения щитовидной железы. Диффузный зоб. Тиреоидиты
15.7.4	Мышцы шеи. Общая сонная артерия. Внутренняя яремная вена. Трахея
15.8	Ультразвуковая диагностика заболеваний средостения

Код	Наименование тем, элементов
15.8.1	Ультразвуковая анатомия средостения
15.8.2	Структурные элементы передней грудной стенки
15.8.3	Эхографическая картина неизмененного средостения
15.8.4	Объемное образование переднего средостения. Оценка структуры
15.8.5	Жидкостьсодержащее образование. Оценка контуров. Наличие капсулы
15.8.6	Малые хирургические вмешательства под контролем ультразвука
15.8.7	Пункционная биопсия под контролем ультразвука. Техника пункции. Выбор места пункции
15.8.8	Дренирование полостей под контролем ультразвука. Определение показаний. Техника дренирования

Раздел 16

Особенности оказания медицинской помощи в экстренной и неотложной формах

Код	Наименование тем, элементов
16.1	Стандарты оказания медицинской помощи в экстренной и неотложной формах
16.1.1	Принципы оказания медицинской помощи в экстренной и неотложной формах
16.1.2	Клинические признаки внезапного прекращения кровообращения и/или дыхания
16.1.3	Оказание медицинской помощи в экстренной форме пациентам при состояниях, представляющих угрозу жизни пациентов, в том числе клинической смерти (остановка жизненно важных функций организма человека (кровообращения и/или дыхания))
16.1.4	Техника проведения базовой сердечно-легочной реанимации
16.1.5	Принципы применения лекарственных препаратов и медицинских изделий при оказании медицинской помощи в экстренной форме
16.1.6	Клинические признаки осложнений при введении контрастных препаратов при рентгенологических исследованиях (в том числе компьютерных томографических) и магнитно-резонансных исследованиях
16.2	Организация медицинской помощи пострадавшим при дорожно-транспортных происшествиях (далее - ДТП)
16.2.1	Принципы организации медицинской помощи пострадавшим при ДТП
16.2.2	Порядок взаимодействия персонала и организации оказания медицинской помощи пострадавшим в ДТП
16.2.3	Юридические и этические вопросы организации медицинской помощи пострадавшим в ДТП

VI. Организационно-педагогические условия

Тематика лекционных занятий

№	Тема лекции	Содержание лекции (указываются соответствующие коды)
1	Организация службы лучевой диагностики. Профессиональные обязанности и права медицинских работников	3.2 3.3
2	Рентгенодиагностические аппараты и комплексы. Цифровые преобразователи рентгеновских исследований	5.4 5.5
3	Автоматизированные рабочие места систем для лучевой диагностики	4.4
4	Физико-технические основы и диагностические возможности рентгеновской компьютерной томографии	5.7
5	Физико-технические основы и диагностические возможности магнитно-резонансной томографии	5.9
6	Дозиметрия лучевой нагрузки при рентгенологических исследованиях	6.1
7	Радиационная защита пациентов и медицинских работников	6.2
8	Лучевая диагностика заболеваний черепа и головного мозга	7.2

Тематика семинарских занятий

№	Тема семинара	Содержание семинара (указываются соответствующие коды)
1	Автоматизированные рабочие места систем для лучевой диагностики	4.4
2	Типы КТ-сканирования. Основные протоколы КТ	5.7
3	Параметры МР-сканирования и протоколы исследований	5.9
4	Лучевые исследования почек	13.3

Тематика практических занятий

№	Тема семинара	Содержание семинара (указываются соответствующие коды)
1	Автоматизированные рабочие места систем для лучевой диагностики	4.4
2	Типы КТ-сканирования. Основные протоколы КТ	5.7
3	Параметры МР-сканирования и протоколы исследований	5.9
4	Лучевые исследования почек	13.3

VII. Формы аттестации

7.1. Итоговая аттестация по Программе проводится в форме экзамена и должна выявлять теоретическую и практическую подготовку врача-рентгенолога в соответствии с требованиями квалификационных характеристик и профессиональных стандартов.

7.2. Обучающийся допускается к итоговой аттестации после изучения дисциплин в объеме, предусмотренном учебным планом.

7.3. Обучающиеся, освоившие Программу и успешно прошедшие итоговую аттестацию, получают документ о дополнительном профессиональном образовании – удостоверение о повышении квалификации⁹.

VIII. Оценочные материалы

8.1. Тематика контрольных вопросов:

- Организация отделений (кабинетов) лучевой диагностики: требования, документация.
- Цифровая рентгенография: физико-технические основы, преимущества, типы аппаратов.
- Физико-технические основы рентгеновской компьютерной томографии.
- Физико-технические основы магнитно-резонансной томографии. Медицинские показания и противопоказания к МРТ.
- Взаимосвязь рентгенологии с другими методами лучевой диагностики. Гибридные технологии лучевой диагностики.
- Мероприятия по радиационной защите пациентов и персонала при рентгенологических исследованиях. Дозиметрический контроль.
- Дифференциальная рентгеносемиотика различных форм туберкулеза легких.

⁹ Часть 10 статьи 60 Федерального закона № 273-ФЗ (Собрание законодательства Российской Федерации 2012, № 53, ст. 7598)

- Легочная гемодинамика как показатель функциональной способности миокарда.
- Рентгеновская компьютерная томография при черепно-мозговой травме.
- Рентгенологические исследования коронарного русла.
- Рентгеновская компьютерная томография в дифференциальной диагностике панкреатитов.

8.2. Задания, выявляющие практическую подготовку врача-рентгенолога:

- Дайте описание изменений легочной гемодинамики при нарушении сократительной функции левого желудочка.
- Проведите дифференциальную рентгенодиагностику при синдроме «острый живот».
- Проведите дифференциальную рентгенодиагностику при объемном образовании в зоне корня правого легкого.
- Дайте описание рентгенологической картины врожденного порока сердца – дефекта межпредсердной перегородки.
- Перечислите возможную рентгеносемиотику остеомиелита согласно его клинической классификации.
- Перечислите лекарственные препараты первого ряда для оказания экстренной медицинской помощи при возникновении аллергической реакции на введение йодсодержащего контрастного препарата.

8.3. Примеры тестовых заданий:

- Инструкция: выберите один правильный ответ:

PACS- это:

- А. электронная карта больного;
- Б. программа для обработки изображений;
- В. разновидность автоматизированного рабочего места врача;
- Г. система архивирования и передачи медицинских изображений;
- Д. программа - электронный ассистент врача.

Ответ Г.

Какую из представленных компьютерных сетей можно отнести к глобальной:

- А. радиологическая информационная система (далее – RIS);
- Б. интернет;
- В. госпитальная информационная система (далее – HIS);
- Г. телерадиологическая сеть, объединяющая несколько лечебных организаций;
- Д. компьютерная сеть отделения лучевой диагностики.

Ответ Б.

Годовая эффективная доза облучения при проведении проверочных медицинских рентгенологических и научных исследований практически здоровых лиц не должна превышать:

- А. 0,5 мЗв;
- Б. 1,0 мЗв;
- В. 2,0 мЗв;
- Г. 5,0 мЗв;
- Д. 0,5 Зв.

Ответ Б.

Туберкулез внутригрудных лимфатических узлов характеризуется:

- А. симметричным поражением узлов корней легких;
- Б. поражением узлов переднего средостения;
- В. поражением узлов заднего средостения;
- Г. ассиметричным поражением узлов корней легких;
- Д. плевральными наложениями.

Ответ Г.

Кистозному образованию почки тип 1 по классификации Bosniak M.A. соответствует:

- А. простая киста;
- Б. киста с жидкостным или геморрагическим содержимым;
- В. доброкачественная киста с 1 или более камерами;
- Г. киста с мягкотканым компонентом;
- Д. киста более 3 см с большим количеством тонких перегородок и кальцификацией стенок.

Ответ А.

Инструкция: выберите правильный ответ по схеме:

- А. Если правильные ответы 1, 2 и 3;
- Б. Если правильные ответы 1 и 3;
- В. Если правильные ответы 2 и 4;
- Г. Если правильный ответ 4;
- Д. Если правильные ответы 1, 2, 3 и 4.

Наиболее типичные для ревматоидного артрита проявления суставного синдрома:

1. острый моноартрит 1-го плюснефалангового сустава;
2. множественный симметричный артрит мелких и крупных суставов;
3. стойкие артралгии в области тазобедренного сустава;
4. утренняя скованность суставов кистей.

Ответ В.

Инструкция: выберите все правильные ответы

Для хронического синусита по данным КТ характерно:

- А. увеличение объема околоносовой пазухи;
- Б. утолщение стенок пазухи;
- В. истончение стенок пазухи;
- Г. пролиферативные изменения слизистой;
- Д. скопление экссудата на фоне незначительных пролиферативных изменений слизистой.

Ответ Б, Г.

Рентгенологические признаки наличия свободной жидкости в брюшной полости:

- А. расширение латеральных каналов – нечеткость анатомических деталей;
- Б. воздушная тонкокишечная «арка» с закругленными концами;
- В. треугольное, полулунное и полосовидное затемнения между раздутыми кишечными петлями;
- Г. смещение затемнения в нижележащие отделы брюшной полости при перемене положения больного;
- Д. смещение купола диафрагмы.

Ответ: А, В, Г.

Инструкция: установите соответствие между позициями, представленными в обозначенных колонках. Для каждого буквенного компонента левой колонки выберите пронумерованный элемент правой колонки. Каждый пронумерованный элемент правой колонки может быть выбран один раз, более одного раза или не выбран совсем:

Заболевания суставов	Наиболее типичные рентгенологические изменения
<ul style="list-style-type: none"> А. ревматоидный артрит Б. анкилозирующий спондилоартрит В. деформирующий артроз Г. псориатическая артропатия Д. подагра 	<ul style="list-style-type: none"> 1. сакроилеит, кальцификация связок позвоночника; 2. подхрящевой остеосклероз, остеофиты; 3. деструктивный артроз, «пробойники»; 4. остеолиз дистальных фаланг пальцев; 5. краевые костные эрозии эпифизов

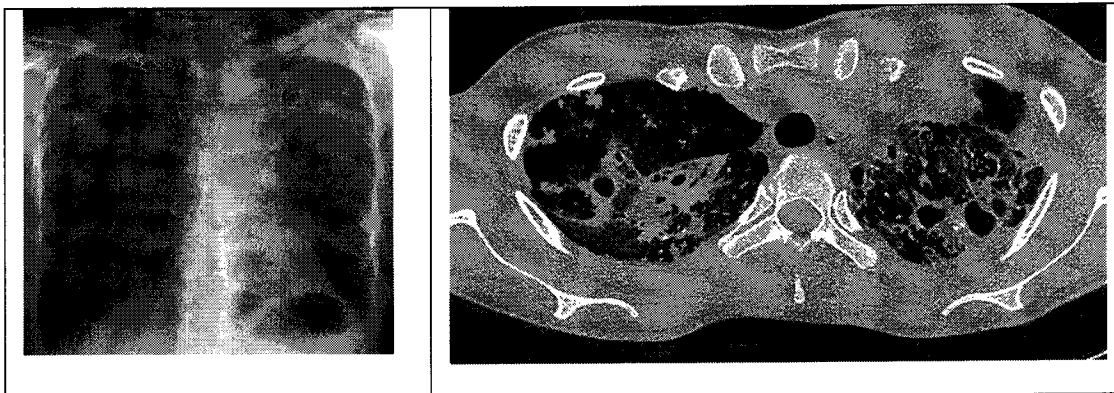
Ответ А-5; Б-1; В-2; Г-4; Д-3.

Клинический диагноз	Рентгенологические признаки
А. рак поджелудочной железы	1. увеличение железы, инфильтрация перипанкреатической клетчатки,

	жидкостные коллекторы;
Б. инсулинома	2. гиповаскулярный тип контрастного усиления;
В. хронический панкреатит	3. инвазия клетчатки вокруг верхнебрыжечной артерии, метастазы в печень, лимфаденопатия;
Г. цистаденома поджелудочной железы	4. гиперваскулярный тип контрастного усиления;
Д. острый панкреатит	5. множественные кальцинаты, возможна дилатация вирсунгова протока

Ответ: А-3; Б-4; В-5; Г-2; Д-1.

Ситуационная задача 1. Мужчина 77 лет. Доставлен в приемный покой бригадой скорой помощи. Жалобы на кашель и периодическое кровохарканье последние 3 дня в виде прожилок алой крови в мокроте. Неделю назад поднялась и в течение недели сохраняется температура 37,5-38,0°C. Не работает, живет один. Последняя флюорография грудной клетки выполнена 5 лет назад - без патологии. С тех пор к врачу не обращался. В стационаре выполнены рентгенография грудной клетки и компьютерная томография легких.



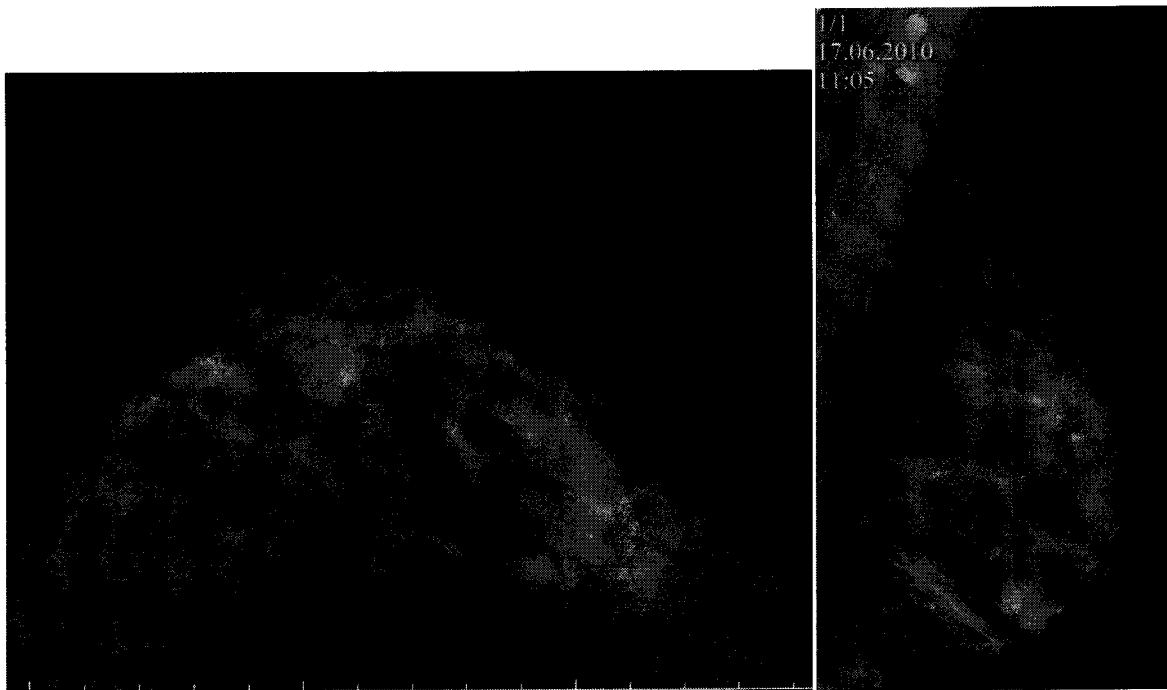
Определите заболевание, которое можно предположить по данным рентгенографии и рентгеновской компьютерной томографии. Напишите протокол исследования по представленным копиям снимков.

Инструкция: выберите один правильный ответ:


- А. отек легких;
- Б. тромбоэмболия легочной артерии;
- В. пневмония;
- Г. центральный рак;
- Д. туберкулез легких.

Ответ: Д.

Ситуационная задача 2. Женщина 53 лет пришла на профилактический осмотр. На УЗИ в левой молочной железе выявлены округлые гипоэхогенные образования с ровными контурами. Выполнена рентгеновская маммография. Опишите протокол исследования. Сформулируйте заключение.



Маммограмма левой молочной железы в краниокаудальной и медиолатеральной проекции



УЗИ левой молочной железы

Инструкция: выберите один правильный ответ:

Заключение по данным проведенного исследования:

- А. кисты молочной железы;
- Б. фибroadеномы молочной железы;
- В. кистозная форма рака молочной железы;
- Г. липомы молочной железы;
- Д. узловая мастопатия молочной железы.

Ответ: Б.

**Примерная дополнительная профессиональная программа
профессиональной переподготовки врачей по специальности
«Рентгенология» (срок обучения 576 академических часов)**

I. Общие положения

1.1. Цель примерной дополнительной профессиональной программы профессиональной переподготовки врачей по специальности «Рентгенология» (срок обучения 576 академических часов) (далее – Программа) заключается в приобретении врачами компетенций, необходимых для выполнения нового вида профессиональной деятельности, то есть в приобретении новой квалификации¹.

Трудоемкость освоения – 576 академических часов (4 месяца).

Основными компонентами Программы являются:

- общие положения, включающие цель программы;
- планируемые результаты обучения;
- учебный план;
- календарный учебный график;
- рабочие программы учебных модулей: «Фундаментальные дисциплины», «Специальные дисциплины», «Смежные дисциплины»;
- организационно-педагогические условия;
- формы аттестации;
- оценочные материалы².

1.2. Для формирования профессиональных компетенций, необходимых для оказания медицинской помощи больным, в программе отводятся часы на обучающий симуляционный курс (далее – ОСК).

Обучающий симуляционный курс состоит из двух компонентов:

- 1) ОСК, направленный на формирование общепрофессиональных умений и навыков;
- 2) ОСК, направленный на формирование специальных профессиональных умений и навыков.

¹ Часть 4 статьи 76 Федерального закона от 29 декабря 2012 г. № 273-ФЗ «Об образовании в Российской Федерации» (Собрание законодательства Российской Федерации 2012, № 53, ст. 7598; 2016, № 1, ст. 24, 72; 2016, № 27, ст. 4223) (далее – Федеральный закон № 273-ФЗ)

² Пункт 9 приказа Министерства образования и науки Российской Федерации от 01 июля 2013 г. № 499 «Порядок организации и осуществления образовательной деятельности по дополнительным профессиональным программам», (зарегистрирован Министерством юстиции Российской Федерации от 20 августа 2013 г., регистрационный № 29444) с изменениями, внесенными приказом Министерства образования и науки Российской Федерации от 15 ноября 2013 г. № 1244 (зарегистрирован Министерством юстиции Российской Федерации 14 января 2014 г., регистрационный № 31014)

1.3. Содержание Программы построено в соответствии с модульным принципом, структурными единицами модулей являются разделы. Каждый раздел дисциплины подразделяется на темы, каждая тема – на элементы, каждый элемент – на подэлементы. Для удобства пользования Программой в учебном процессе каждая его структурная единица кодируется. На первом месте ставится код раздела дисциплины (например, 1), на втором – код темы (например, 1.1), далее – код элемента (например, 1.1.1), затем – код подэлемента (например, 1.1.1.1). Кодировка вносит определенный порядок в перечень вопросов, содержащихся в Программе, что, в свою очередь, позволяет кодировать контрольно-измерительные (тестовые) материалы в учебно-методическом комплексе (далее – УМК).

1.4. Учебный план определяет состав изучаемых дисциплин с указанием их трудоемкости, объема, последовательности и сроков изучения, устанавливает формы организации учебного процесса и их соотношение (лекции, обучающий симуляционный курс, семинарские и практические занятия), конкретизирует формы контроля знаний и умений обучающихся. Планируемые результаты обучения направлены на формирование профессиональных компетенций врача-рентгенолога. В планируемых результатах отражается преемственность с профессиональными стандартами и квалификационной характеристикой должности врача-рентгенолога³.

1.5. В Программе содержатся требования к аттестации обучающихся. Аттестация осуществляется посредством проведения экзамена и выявляет теоретическую и практическую подготовку обучающегося в соответствии с целями и содержанием Программы.

1.6. Организационно-педагогические условия реализации Программы включают:

а) учебно-методическое обеспечение учебного процесса модулей специальности;

б) организацию образовательного процесса в форме дистанционного обучения или электронного обучения;

в) реализацию программы в форме стажировки.

1.7. Программа может реализовываться полностью или частично в форме стажировки. Стажировка осуществляется в целях изучения передового опыта, а также закрепления теоретических знаний, полученных при освоении Программы и приобретения практических навыков и умений для их эффективного использования при исполнении своих должностных обязанностей. Содержание стажировки определяется образовательными организациями, реализующими Программы, с учетом содержания Программы и предложений организаций, направляющих врачей-рентгенологов на стажировку.

³ Приказ Министерства здравоохранения и социального развития Российской Федерации от 23 июля 2010 г. № 541н «Об утверждении Единого квалификационного справочника должностей руководителей, специалистов и служащих, раздел «Квалификационные характеристики должностей работников в сфере здравоохранения» (зарегистрирован Министерством юстиции Российской Федерации 25 августа 2010 г., регистрационный № 18247)

II. Планируемые результаты обучения

Характеристика компетенций⁴ врача-рентгенолога, подлежащих совершенствованию

2.1. Профессиональные компетенции (далее – ПК):

– готовность к осуществлению комплекса мероприятий, направленных на сохранение и укрепление здоровья и включающих в себя формирование здорового образа жизни, предупреждение возникновения и (или) распространения заболеваний, их раннюю диагностику, выявление причин и условий их возникновения и развития, а также направленных на устранение вредного влияния на здоровье человека факторов среды его обитания (ПК-1).

Характеристика новых профессиональных компетенций врача-рентгенолога

2.2. Профилактическая деятельность:

– готовность к проведению профилактических медицинских осмотров, диспансеризации и осуществлению диспансерного наблюдения за различными категориями пациентов (ПК-2);

– готовность к проведению противоэпидемических мероприятий, организации защиты населения в очагах особо опасных инфекций, при ухудшении радиационной обстановки, стихийных бедствиях и иных чрезвычайных ситуациях (ПК-3);

– готовность к применению социально-гигиенических методик сбора и медико-статистического анализа информации о показателях здоровья взрослых и подростков (ПК-4);

диагностическая деятельность:

– готовность к определению у пациентов патологических состояний, симптомов и синдромов заболеваний и нозологических форм в соответствии с учетом Международной статистической классификацией болезней и проблем, связанных со здоровьем (ПК-5);

– готовность к применению методов лучевой диагностики и интерпретации их результатов (ПК-6);

психолого-педагогическая деятельность:

– готовность к формированию у населения, пациентов и членов их семей мотивации, направленной на сохранение и укрепление своего здоровья и здоровья окружающих (ПК-7);

организационно-управленческая деятельность:

– готовность к применению основных принципов организации и управления в сфере охраны здоровья граждан, в медицинских организациях и

⁴ Приказ Министерства образования и науки Российской Федерации от 25.08.2014 № 1051 «Об утверждении федерального государственного образовательного стандарта высшего образования по специальности 31.08.09 Рентгенология (уровень подготовки кадров высшей квалификации)» (зарегистрирован в Министерстве юстиции Российской Федерации 27 октября 2014 г., регистрационный № 34459)

их структурных подразделениях (ПК-8);

– готовность к участию в оценке качества оказания медицинской помощи (ПК-9);

– готовность к организации медицинской помощи при чрезвычайных ситуациях, в том числе медицинской эвакуации (ПК-10).

III. Учебный план

Код	Наименование разделов модулей	Всего часов	В том числе			Форма контроля
			лекции	ОСК	ПЗ, СЗ, ЛЗ ⁵	
Рабочая программа учебного модуля «Фундаментальные дисциплины»						
1	Топографическая анатомия и оперативная хирургия	6	2	—	4	ПК ⁶
2	Клиническая фармакология	4	4	—	—	ТК ⁷
Рабочая программа учебного модуля «Специальные дисциплины»						
3	Правовые основы медицинской деятельности. История лучевой диагностики. Основы рентгенологических исследований. Организация отделения лучевой диагностики	34	11	6	17	ПК
4	Медицинская информатика	4	4	—	—	ТК
5	Физико-технические основы рентгенологии и других методов лучевой диагностики	34	14	—	20	ТК
6	Радиационная безопасность при рентгенологических исследованиях	44	15	—	29	ПК
7	Лучевая диагностика заболеваний головы и шеи	30	15	—	15	ПК
8	Лучевая диагностика заболеваний органов дыхания и средостения	96	21	—	75	ПК
9	Лучевая диагностика заболеваний органов пищеварительной системы и брюшной полости	76	20	—	56	ПК

⁵ ПЗ – практические занятия, СЗ – семинарские занятия, ЛЗ – лабораторные занятия

⁶ ПК – промежуточный контроль

⁷ ТК – текущий контроль

Код	Наименование разделов модулей	Всего часов	В том числе			Форма контроля
			лекции	ОСК	ПЗ, СЗ, ЛЗ ⁵	
10	Лучевая диагностика заболеваний молочной желез	26	9	—	17	ПК
11	Лучевая диагностика заболеваний сердечно-сосудистой системы	38	13	—	25	ПК
12	Лучевая диагностика заболеваний скелетно-мышечной системы	80	17	—	63	ПК
13	Лучевая диагностика органов мочевыделительной системы, брюшинного пространства и малого таза	42	12	—	30	ПК
14	Лучевая диагностика в педиатрии	22	7	—	15	ПК
Рабочая программа учебного модуля «Смежные дисциплины»						
15	Ультразвуковая диагностика	6	2	—	4	ПК
16	Организация медицинской помощи пострадавшим при дорожно-транспортных происшествиях	18	5	6	7	ПК
17	Оказание медицинской помощи больным с сердечно-сосудистыми заболеваниями	6	—	6	—	ТК
Итоговая аттестация		6	—	—	6	Экзамен
Всего		576	171	18	387	

IV. Календарный учебный график

Учебные модули	Месяцы			
	1 месяц	2 месяц	3 месяц	4 месяц
Фундаментальные дисциплины	10	—	—	—
Специальные дисциплины	128	138	138	138
Смежные дисциплины	—	6	6	—
Итоговая аттестация	—	—	—	6

V. Рабочие программы учебных модулей

Рабочая программа учебного модуля «Фундаментальные дисциплины»

Раздел 1

Топографическая анатомия и оперативная хирургия

Код	Наименования тем, элементов
1.1	Закономерности топографической анатомии
1.1.1	Клинические аспекты топографической анатомии
1.1.2	Рентгенологические аспекты топографической анатомии
1.2	Частная топография и оперативная хирургия
1.2.1	Топография и оперативная хирургия головы и шеи
1.2.2	Топография и оперативная хирургия области груди. Наложение плевмоторакса. Дренажирование плевральной полости
1.2.3	Топография и оперативная хирургия области живота
1.2.4	Топография и оперативная хирургия области малого таза
1.2.5	Топография и оперативная хирургия конечностей
1.3	Эндоскопические операционные технологии
1.3.1	Общие положения эндоскопической хирургии
1.3.2	Оперативная эндоскопическая хирургия областей живота и малого таза

Раздел 2

Клиническая фармакология

Код	Наименования тем, элементов
2.1	Общие вопросы клинической фармакологии
2.1.1	Клиническая фармакокинетика. Всасывание и пути введения лекарственных средств
2.1.2	Фармакодинамика лекарственных средств
2.1.3	Побочное действие лекарственных средств
2.2	Клиническая фармакология лекарственных препаратов отдельных групп
2.2.1	Лекарственные препараты с преимущественным миотропным действием
2.2.2	Лекарственные препараты центрального действия
2.2.3	Лекарственные препараты, влияющие на основные функции миокарда
2.2.4	Антиаритмические лекарственные препараты
2.2.5	Антигистаминные лекарственные препараты системного действия
2.3	Лекарственные препараты для рентгеновских исследований
2.3.1	Ионные йодсодержащие препараты.
2.3.2	Неионные йодсодержащие препараты.
2.3.3	Показания и противопоказания к применению различных видов парамагнетиков для рентгеновских исследований

Код	Наименования тем, элементов
2.4	Лекарственные препараты для магнитно-резонансных исследований (далее – МРТ)
2.4.1	Основные физические свойства и фармакодинамика лекарственных препаратов для МРТ
2.4.2	Показания и противопоказания к применению парамагнетиков для МРТ

**Рабочая программа учебного модуля
«Специальные дисциплины»**

Раздел 3

Правовые основы медицинской деятельности. История лучевой диагностики.
Основы рентгенологических исследований. Организация лучевой
диагностики

Код	Наименования тем, элементов
3.1	Общие вопросы рентгенологии (лучевой диагностики)
3.1.1	История рентгенологии и других методов лучевой диагностики
3.1.2	Рентгенология (лучевая диагностика) как клиническая дисциплина
3.1.3	Основы рентгеновской скиалогии
3.1.4	Построение заключения лучевого исследования
3.1.5	Значение фактора польза/риск в лучевой диагностике
3.1.6	Составление алгоритма лучевого обследования пациента
3.2	Учет и отчетность профессиональной деятельности
3.2.1	Медицинские технологии – основа моделирования структурного подразделения – отделения лучевой диагностики
3.2.2	Организация структурных подразделений, занимающихся лучевой диагностикой: выбор помещений, проектирование, особенности подготовки помещений к установке аппаратуры и оборудования, регламент ввода в эксплуатацию
3.2.3	Требования к устройству и техническому оснащению рентгеновских кабинетов
3.2.4	Обеспечение контроля качества работы структурного подразделения
3.2.5	Управление и планирование деятельности структурного подразделения лучевой диагностики: методы, система, инфраструктуры
3.2.6	Вопросы статистики
3.2.7	Вопросы этики и деонтологии в профессиональной деятельности врача-рентгенолога
3.2.8	Санитарно-противоэпидемическая работа в подразделениях лучевой диагностики
3.2.9	Понятие толерантности
3.2.10	Проблемы толерантного восприятия социальных, этнических, конфессиональных и культурных различий контингента пациентов
3.2.11	Социальные особенности пациентов

Код	Наименования тем, элементов
3.2.12	Национальные особенности различных народов и религий
3.2.13	Психологические, социологические закономерности и принципы межличностного взаимодействия
3.3	Основные профессиональные обязанности и права медицинских работников
3.3.1	Права и обязанности медицинских работников рентгенологических кабинетов и отделений
3.3.2	Трудовой договор с медицинскими работниками
3.3.3	Ответственность медицинских работников
3.3.4	Охрана труда медицинских работников подразделения лучевой диагностики
3.3.5	Основы медицинского страхования
3.3.6	Вопросы медико-социальной экспертизы
3.3.7	Планирование и организация повышения квалификации и профессиональной переподготовки врачей-рентгенологов
3.3.8	Обязанности администрации, врачей и среднего медицинского персонала медицинских организаций
3.3.9	Обязанности администрации, врачей и среднего медицинского персонала по производственному контролю (радиационной безопасности)
3.3.10	Права пациентов
3.3.11	Диспансеризация населения

Раздел 4
Медицинская информатика

Код	Наименования тем, элементов
4.1	Представление информации
4.1.1	Кодирование информации, двоичная система счисления
4.1.2	Количество информации, единицы измерения информации (основные - бит, байт и производные)
4.2	Вычислительные средства
4.2.1	Функциональная организация компьютера. Основные понятия: процессор, оперативная память, внешняя память, устройство ввода информации, устройство вывода информации, файл, операционная система, прикладные программы. Модульный принцип построения компьютера
4.2.2	Периферийные и внутренние устройства компьютера: назначение и основные характеристики. Основные носители информации и их важнейшие характеристики
4.2.3	Локальные и глобальные вычислительные сети – принципы построения
4.3	Методы формирования и обработки цифровых диагностических изображений

Код	Наименования тем, элементов
4.3.1	Непрерывные и дискретные диагностические изображения
4.3.2	Пространственное и частотное представление дискретных изображений
4.3.3	Цифровые приемники рентгеновских изображений, способы реализации, классификация
4.4	Автоматизированные рабочие места систем для лучевой диагностики
4.4.1	Аппаратное оснащение автоматизированных рабочих мест (далее – АРМ)
4.4.2	Математическое обеспечение АРМ. Способы математической обработки изображений. Специализированные программы – ассистенты врача
4.4.3	Архивирование информации, полученной по результатам исследований. Международный стандарт Digital Imaging and Communications in Medicine (далее – DICOM 3.0)
4.4.4	Информационные системы Picture Archiving and Communication System (далее – PACS) и радиологическая информационная система (далее – RIS). Телерадиологические системы
4.4.5	Информационно-телекоммуникационная сеть «Интернет» и лучевая диагностика
4.4.6	Защита информации, методы кодирования. Ограничение несанкционированного доступа к защищаемой информации

Раздел 5

Физико-технические основы рентгенологии и других методов лучевой диагностики

Код	Наименования тем, элементов
5.1	Закономерности формирования рентгеновского изображения
5.1.1	Образование рентгеновского изображения в пучке
5.1.2	Влияние физических свойств объекта на изображение в пучке
5.1.3	Абсорбционный закон тенеобразования
5.1.4	Радиационная плотность различных сред тела
5.1.5	Возникновение контраста в изображении
5.1.6	Информативность (детальность) рентгеновского изображения. Влияние дозы рентгеновского излучения на информативность изображения
5.1.7	Зависимость основных параметров рентгеновского изображения (контрастность и объем деталей) от интенсивности и жесткости излучения
5.2	Основы формирования цифровых изображений
5.2.1	Переход от непрерывного изображения к дискретному. Условия дискретизации непрерывных изображений в области

Код	Наименования тем, элементов
	пространственных координат и в области пространственных частот
5.2.2	Аналого-цифровое преобразование сигналов
5.2.3	Формирование матрицы изображения
5.2.4	Понятие пикселя. Присвоение пикселям значений яркости из диапазона «серой шкалы»
5.2.5	Методы отображения зарегистрированных цифровых изображений на экране видеоконтрольного устройства
5.3	Методы получения рентгеновского изображения
5.3.1	Рентгеноскопия. Преимущества и недостатки
5.3.2	Рентготелевидение
5.3.3	Рентгенография
5.3.4	Факторы, влияющие на качество рентгенограмм (напряжение, генерирование излучения, экспозиция, выдержка, фокусное расстояние)
5.3.5	Принцип и способы получения послойного изображения. Томография. Линейная томография
5.3.6	Продольная и поперечная томография
5.3.7	Томографические аппараты
5.3.8	Флюорография. Физико-технические основы флюорографии. Цифровая флюорография
5.4	Рентгенодиагностические аппараты и комплексы
5.4.1	Источники рентгеновского излучения
5.4.2	Мощность и коэффициент полезного действия (далее – КПД) рентгеновской трубки. Защита трубки от перегрузок
5.4.3	Большой, малый и микрофокус
5.4.4	Паспорт трубки
5.4.5	Питающие устройства рентгеновских аппаратов
5.4.6	Устройства, формирующие рентгеновское изображение
5.5	Цифровые приемники-преобразователи рентгеновского излучения
5.5.1	Классификация цифровых приемников-преобразователей рентгеновского излучения. Их основные медико-технические характеристики и методы контроля
5.5.2	Устройства для оцифровки рентгеновских снимков
5.5.3	Средства изготовления твердых копий цифровых медицинских изображений (лазерные, струйные и термопринтеры. Средства визуализации на специализированных камерах)
5.6	Автоматизированные рабочие места цифровых систем для лучевой диагностики
5.6.1	Аппаратное оснащение автоматизированных рабочих мест. Состав и структура математического обеспечения
5.6.2	Программы обработки изображений и автоматизированные

Код	Наименования тем, элементов
	экспертные системы
5.6.3	Методы автоматизации подготовки заключений по результатам исследований (методы формирования формализованного протокола исследований)
5.7	Компьютерная томография
5.7.1	Общая схема компьютерного томографа (рентгеновский генератор, гентри, рентгеновский излучатель, коллиматоры, детекторы, компьютер, дисплей, рабочее место оператора, независимая рабочая станция)
5.7.2	Основные принципы сбора данных в КТ
5.7.3	Понятие воксела и пикселя. Цифровая матрица. Принцип трансформации цифровой матрицы изображения в видеоизображение
5.7.4	Аналого-цифровое преобразование профиля. Алгоритмы преобразования данных сканирования в изображение
5.7.5	Система КТ-единиц (Шкала Хаунсфилда)
5.7.6	Коллимация рентгеновского пучка. Виды детекторных систем компьютерных томографов
5.7.7	Механика сканирования. Выбор параметров сканирования: толщина слоя, расстояния между слоями, мА, кВ, время сканирования
5.7.8	Программированные протоколы исследования
5.7.9	Типы сканирования. Топограмма. Последовательное, спиральное и мультиспиральное сканирование. Динамическая КТ
5.7.10	Спиральная КТ. Особенности метода спиральной КТ. Система кольца скольжения. Непрерывное и кластерное сканирование. Понятие модуля спирального сканирования (питч). Геометрия слоя при спиральном сканировании
5.7.11	Многосрезовая спиральная КТ, ее особенности
5.7.12	Электронно-лучевая КТ
5.7.13	Основные характеристики КТ-изображения
5.8	Алгоритмы реконструкции и обработки изображений
5.8.1	Мультипланарная реконструкция (multiplanar reconstruction, далее – MPR)
5.8.2	Реконструкция по проекциям максимальной интенсивности (maximal intensity projection, далее – MIP)
5.8.3	Виды трехмерных реконструкций
5.8.4	Архивирование КТ-изображений на электронных и твердых носителях
5.8.5	Информационные особенности архивированных сырых данных и матричных данных на электронных носителях и реконструированных изображений на твердом носителе
5.8.6	Основные виды артефактов изображения, их причины и способы

Код	Наименования тем, элементов
	устранения
5.9	Магнитно-резонансная томография
5.9.1	Физика магнитного резонанса. Ларморовская частота. Прецессия. Явление ядерно-магнитного резонанса. Намагниченность
5.9.2	Радиочастотный импульс. Релаксация. Спин-решеточная и спин-спиновая релаксация. Магнитные характеристики ткани: T1 релаксация, T2 релаксация, спиновая плотность
5.9.3	Основные пульсовые последовательности: спин-эхо, инверсия-восстановление, градиент-эхо, быстрые последовательности
5.9.4	Проекция максимальной интенсивности. Мультипланарная реконструкция
5.9.5	Конструкция МР-томографов: постоянные магниты, резистивные магниты, сверхпроводящие магниты, гибридные магниты. Открытые магниты. Приборы с ультраслабым полем, слабым полем, средним полем, сильным полем и сверхсильным полем. Области их применения
5.9.6	Гомогенность магнитного поля. Методы коррекции магнитного поля. Радиочастотная защита. Криогенная система
5.9.7	Передающие и принимающие катушки, градиентные катушки. Настройка катушки
5.9.8	Качество изображения: толщина слоя, ориентация слоя, пространственное и контрастное разрешение. Понятие отношения сигнал/шум. Гомогенность магнитного поля. Радиочастотная защита
5.9.9	Выбор параметров исследования: TR, TE, T1, число усреднений сигнала, угол наклона магнитного вектора, поле зрения, размерность матрицы, число срезов, толщина слоя и расстояние между ними, время сканирования и факторы, влияющие на него
5.9.10	Определение и выделение среза. Метод двумерного преобразования Фурье. Двумерная и трехмерная реконструкции изображения. Изображения, взвешенные по T1, T2 и по протонной плотности
5.9.11	Импульсные последовательности для быстрой томографии. Быстрое спин-эхо, последовательности градиентных эхо-сигналов, эхо-планарная томография
5.9.12	Программированные протоколы исследования

Раздел 6

Радиационная безопасность при рентгенологических исследованиях

Код	Наименования тем, элементов
6.1	Дозиметрия рентгеновского излучения
6.1.1	Дозиметрические величины и единицы
6.1.2	Экспозиционная, поглощенная, эквивалентная дозы. Керма в воздухе
6.1.3	Поверхностная доза, входная и выходная доза

Код	Наименования тем, элементов
6.1.4	Мощность дозы и единицы ее измерения
6.1.5	Методы дозиметрии: ионизационный, фотохимический, люминесцентный, химический
6.1.6	Приборы, используемые для дозиметрии ионизирующих излучений
6.1.7	Метрологическое обеспечение измерений
6.2	Охрана труда и техника безопасности в отделении лучевой диагностики
6.2.1	Организация охраны труда в Российской Федерации. Закон Российской Федерации от 09.01.1996 № 3-ФЗ «О радиационной безопасности населения» (Собрание законодательства Российской Федерации, 15.01.1996, № 3, ст. 141) ⁸
6.2.2	Задачи противорадиационной защиты в лучевой диагностике. Категории облучаемых лиц
6.2.3	Цель радиационной защиты пациентов, персонала и населения и критерии ее достижения
6.2.4	Обеспечение радиационной безопасности граждан при проведении медицинских рентгенорадиологических процедур. Контроль и учет индивидуальных доз облучения
6.2.5	Мероприятия по обеспечению радиационной безопасности
6.2.6	Нормы радиационной безопасности (далее – НРБ-99): основные положения
6.2.7	Рабочая нагрузка рентгеновского аппарата. Санитарные нормы и правила эксплуатации рентгеновских кабинетов
6.2.8	Виды и периодичность инструктажа по технике безопасности. Форма журнала регистрации инструктажа по охране труда
6.2.9	Противопоказания к приему на работу с источниками ионизирующего излучения. Предварительные и периодические медицинские осмотры работников лучевых отделений
6.3	Клинические радиационные эффекты
6.3.1	Детерминированные (пороговые) эффекты, острая и хроническая лучевая болезнь, местные лучевые поражения, отдаленные соматические эффекты
6.3.2	Стохастические эффекты, злокачественные новообразования, генетические эффекты
6.3.3	Пороговые дозы, вызывающие детерминированные и тератогенные эффекты
6.4	Гигиеническое нормирование в области радиационной безопасности
6.4.1	Цель и принципы обеспечения радиационной безопасности
6.4.2	Цель радиационной защиты пациентов, персонала и населения и критерии ее достижения

⁸ Федеральный закон от 09 января 1996 г. № 3-ФЗ «О радиационной безопасности населения» (Собрание законодательства Российской Федерации, 15.01.1996, № 3, ст. 141)

Код	Наименования тем, элементов
6.4.3	Критерии назначения рентгенологических процедур
6.4.4	Принцип нормирования. Принцип обоснования. Принцип оптимизации
6.4.5	Требования к обеспечению радиационной безопасности в медицинских организациях
6.4.6	Индивидуальный дозиметрический контроль медицинского персонала
6.4.70	Правила безопасности лучевых исследований и основы неотложной медицинской помощи в неотложной и экстренной форме при рентгенологических исследованиях
6.5	Методы снижения дозовых нагрузок при рентгенологических процедурах
6.5.1	Технические требования к рентгеновским аппаратам, средствам индивидуальной и коллективной радиационной защиты
6.5.2	Требования к режимам работы аппарата и методики рентгенологических исследований, позволяющие снизить дозовую нагрузку на пациентов и персонал
6.5.3	Дозовые нагрузки при разных видах рентгенологических исследований. Способы их регистрации и оценки
6.5.4	Особенности радиационной защиты детей и беременных женщин
6.5.5	Особенности радиационной защиты персонала и пациентов при интервенционных процедурах под рентгеновским контролем
6.5.6	Требования к размещению рентгеновских аппаратов, планировке и оборудованию рентгеновских кабинетов
6.6	Ядерные и радиационные аварии
6.6.1	Гигиенические и медицинские аспекты ядерных и радиационных аварий
6.6.2	Сортировка и оказание помощи пострадавшим при крупных ядерных и радиационных авариях

Раздел 7

Лучевая диагностика заболеваний головы и шеи

Код	Наименования тем, элементов
7.1	Методики исследования
7.1.1	Рентгенологическое исследование черепа и головного мозга
7.1.2	Томография (линейная, КТ, МРТ). Томография головного мозга при контрастных методах исследования
7.1.3	Лучевые методики исследования уха
7.1.4	Рентгенография височной кости в специальных проекциях
7.1.5	Томография височной кости (линейная, КТ, МРТ)
7.1.6	Лучевые методики исследования носа, носоглотки, околоносовых пазух

Код	Наименования тем, элементов
7.1.7	Лучевые методики исследования глаза и глазницы
7.1.8	Лучевые методики исследования зубов и челюстей
7.1.9	Томография (линейная, КТ, МРТ) челюстей и височно-нижнечелюстного сустава
7.1.10	Лучевые методики исследования гортани
7.1.11	Лучевые методики исследования щитовидной и околощитовидных желез
7.2	Заболевания черепа
7.2.1	Аномалии развития, врожденные дефекты свода черепа. Черепно-мозговые грыжи. Краниостеноз
7.2.2	Черепно-лицевая, черепно-ключичная и фиброзная дисплазия
7.2.3	Воспалительные заболевания черепа
7.2.4	Доброкачественные опухоли и опухолевидные образования черепа
7.2.5	Злокачественные опухоли черепа
7.2.6	Изменения черепа при миеломной болезни
7.2.7	Метастатические поражения
7.2.8	Травматические повреждения черепа и головного мозга
7.2.9	Значение дополнительных и специальных методик лучевого исследования при повреждениях черепа
7.3	Заболевания головного мозга
7.3.1	Аномалии развития головного мозга: гипоплазия, аномалии развития ликворной системы, аномалии развития сосудов головного мозга
7.3.2	Рентгеносемиотика при внутричерепных патологических процессах
7.3.3	Симптомы при контрастировании ликворной системы
7.3.4	Синдром повышения внутричерепного давления
7.3.5	Особенности заболеваний головного мозга в детском возрасте
7.3.6	Воспалительные заболевания головного мозга и его оболочек
7.3.7	Внутричерепные новообразования
7.3.8	Менингососудистые опухоли
7.3.9	Опухоли области турецкого седла
7.3.10	Сосудистые заболевания головного мозга
7.3.11	Паразитарные заболевания головного мозга
7.3.12	Мозговая травма и ее последствия
7.3.13	Принципы лучевого обследования при острой мозговой травме
7.3.14	Внутричерепные гематомы, стадии развития
7.3.15	Гипертензия и гидроцефалия как результат рубцовых изменений
7.4	Заболевания уха
7.4.1	Аномалии развития уха и их классификация
7.4.2	Воспалительные заболевания уха
7.4.3	Специфические воспалительные поражения уха
7.4.4	Исход воспалительных заболеваний уха

Код	Наименования тем, элементов
7.4.5	Опухоли уха: доброкачественные и злокачественные
7.4.6	Оперированное ухо. Виды операций и особенности их рентгенологической картины
7.4.7	Травматические повреждения уха
7.4.8	Особенности переломов пирамиды височной кости
7.4.9	Внутричерепные осложнения
7.4.10	Инородные тела наружного слухового прохода и барабанной полости
7.5	Заболевания носа, носоглотки и околоносовых пазух
7.5.1	Аномалии носа и носоглотки, околоносовых пазух и лицевого скелета
7.5.2	Доброкачественные и злокачественные опухоли носа
7.5.3	Аденоиды, степень развития их
7.5.4	Доброкачественные опухоли носоглотки, юношеская ангиофиброма
7.5.5	Злокачественные опухоли носоглотки: первичные и вторичные
7.5.6	Острый и хронический воспалительный процесс в околоносовых пазухах
7.5.7	Кисты пазух и их виды
7.5.8	Гиперплазия слизистой и полипоз
7.5.9	Злокачественные новообразования пазух
7.5.10	Травматические повреждения носа, носоглотки и околоносовых пазух: переломы костей лица, огнестрельные повреждения, инородные тела. Осложнения травм
7.6	Заболевания глаза и глазницы
7.6.1	Аномалии развития глаза и глазницы. Аномалии слезоотводящих путей
7.6.2	Воспалительные заболевания глаза и глазницы
7.6.3	Опухоли глаза и глазницы
7.6.4	Воспалительные заболевания слезоотводящих путей
7.6.5	Опухоли слезного мешка
7.6.6	Травматические повреждения глаза
7.7	Заболевания зубов и челюстей
7.7.1	Аномалии развития зубов и челюстей
7.7.2	Воспалительные заболевания зубов и челюстей
7.7.3	Опухоли слюнных желез
7.7.4	Травматические повреждения зубов и челюстей
7.8	Заболевания гортани
7.8.1	Доброкачественные опухоли гортани: папиллома, фиброма
7.8.2	Рак и другие злокачественные опухоли
7.8.3	Травматические повреждения гортани
7.8.4	Изменения шейного отдела позвоночника при повреждениях гортани

Код	Наименования тем, элементов
7.9	Заболевания щитовидной и околощитовидных желез
7.9.1	Аномалии развития, положения и локализации желез в области шеи
7.9.2	Боковые и срединные кисты и свищи шеи
7.9.3	Опухоли и опухолевидные образования желез

Раздел 8

Лучевая диагностика заболеваний органов дыхания и средостения

Код	Наименования тем, элементов
8.1	Методы исследования
8.1.1	Традиционное рентгенологическое исследование: рентгеноскопия, рентгенография и линейная томография
8.1.2	Бронхологическое исследование: трансбронхиальная пункционная биопсия, трансторакальная игловая биопсия
8.1.3	Флюорография (в том числе цифровая)
8.1.4	Компьютерная томография
8.1.5	Магнитно-резонансная томография
8.1.6	Радионуклидное исследование легких
8.1.7	Ультразвуковое исследование
8.2	Рентгеноанатомия и рентгенофизиология органов грудной полости
8.2.1	Анатомия легких. Долевое и зональное строение легких
8.2.2	Легочный рисунок и корни легких. Анатомический субстрат легочного рисунка. Анатомический субстрат корня легких
8.2.3	Пороки развития легких и бронхов
8.2.4	Плевра. Части плевры. Плевральные карманы. Легочная связка. Междолевые щели
8.2.5	Диафрагма
8.2.6	Средостение. Переднее, заднее и центральное средостение. Внутригрудные лимфатические узлы
8.2.7	Конституционные особенности и возрастные закономерности органов грудной полости
8.3	Заболевания трахеи
8.3.1	Неопухолевые заболевания
8.3.2	Инородные тела трахеи
8.3.3	Экспираторный стеноз трахеи
8.3.4	Новообразования трахеи (доброкачественные и злокачественные)
8.4	Воспалительные заболевания легких
8.4.1	Пневмонии: внебольничные и госпитальные
8.4.2	Аспирационные пневмонии
8.4.3	Инфекционные деструкции легких острые (абсцесс, гангрена)
8.5	Заболевания бронхов
8.5.1	Заболевания бронхов острые

Код	Наименования тем, элементов
8.5.2	Хронический бронхит
8.5.3	Хроническая обструктивная болезнь легких (далее – ХОБЛ)
8.5.4	Бронхоэктатическая болезнь. Бронхолитиаз
8.5.5	Эмфизема легких
8.5.6	Сопутствующий пневмоторакс и легочная гипертензия
8.6	Изменения легких при профессиональных заболеваниях
8.6.1	Классификация пневмокониозов. Силикоз. Силикатозы. Металлокониозы. Карбокониозы
8.6.2	Изменения легких, вызываемые отравлениями токсико-химическими веществами (бериллием, нитрогазами, хлором, фтором, азотом, хромом, свинцом, фосфором)
8.6.3	Изменения легких от воздействия радиоактивных веществ
8.7	Туберкулез легких
8.7.1	Первичный туберкулезный комплекс
8.7.2	Туберкулез внутригрудных лимфатических узлов
8.7.3	Диссеминированный туберкулез легких
8.7.4	Милиарный туберкулез
8.7.5	Очаговый туберкулез легких
8.7.6	Инфильтративный туберкулез легких
8.7.7	Казеозная пневмония
8.7.8	Туберкулема
8.7.9	Кавернозный туберкулез
8.7.10	Фиброзно-кавернозный туберкулез легких
8.7.11	Цирротический туберкулез легких
8.7.12	Туберкулез верхних дыхательных путей, трахеи, бронхов
8.8	Злокачественные опухоли бронхов и легких
8.8.1	Рак легкого. Клинико-рентгенологическая классификация
8.8.2	Центральный рак (преимущественно перибронхиальный, узловатый и преимущественно перибронхиальный, разветвленный)
8.8.3	Периферический рак легкого: шаровидный, полостной, малый периферический. Верхушечный рак типа Пенкоста
8.8.4	Медиастинальный рак
8.8.5	Бронхиоло-альвеолярный рак
8.8.6	Саркома легкого
8.8.7	Определение распространенности процесса по Международной классификации стадий злокачественных новообразований (tumor, nodus и metastasis) (далее – система TNM)
8.8.8	Метастатические опухоли легких
8.9	Доброкачественные опухоли бронхов и легких
8.9.1	Классификация: внутрибронхиальные и внебронхиальные эпителиальные опухоли
8.9.2	Неэпителиальные опухоли

Код	Наименования тем, элементов
8.10	Паразитарные и грибковые заболевания легких
8.10.1	Пневмомикозы
8.10.2	Эхинококкоз легкого
8.10.3	Цистоцеркоз
8.11	Изменения в легких при системных заболеваниях
8.11.1	Диффузные болезни соединительной ткани (коллагенозы)
8.11.2	Фиброзирующие альвеолиты эндогенные и экзогенные
8.11.3	Саркоидоз
8.11.4	Гемобластозы
8.11.5	Миело- и лимфолейкозы
8.11.6	Лимфомы
8.12	Изменения в легких при нарушениях кровообращения в малом круге
8.12.1	Нарушения кровообращения в венозном русле
8.12.2	Нарушения кровообращения в артериальном русле
8.12.3	Нарушения лимфообращения
8.12.4	Отеки легких
8.13	Заболевания средостения
8.13.1	Медиастиниты
8.13.2	Опухоли и опухолевидные образования
8.13.3	Первично-злокачественные опухоли средостения
8.13.4	Метастатическое поражение лимфоузлов
8.14	Заболевания плевры
8.14.1	Плевриты: экссудативные, осумкованные, междолевые
8.14.2	Диафрагмальный плеврит
8.14.3	Плащевидный плеврит
8.14.4	Парамедиастинальный плеврит
8.14.5	Плевриты фиброзные (адгезивные)
8.14.6	Плевральные шварты. Обызвествления плевры
8.14.7	Опухоли плевры: злокачественные и доброкачественные мезотелиомы
8.14.8	Вторичные опухолевые поражения плевры
8.15	Грудная полость после операций и лучевой терапии
8.15.1	Грудная полость после пневмонэктомии
8.15.2	Грудная полость после частичных резекций легкого
8.15.3	Грудная полость после торакопластики
8.15.4	Послеоперационные осложнения: ранние и поздние
8.15.5	Состояние грудной полости после лучевой терапии: лучевые пневмониты и пневмосклерозы
8.16	Неотложная рентгенодиагностика (лучевая диагностика) повреждений и острых заболеваний органов грудной полости
8.16.1	Травма грудной клетки мирного времени

Код	Наименования тем, элементов
8.16.2	Особенности ранений холодным и огнестрельным оружием
8.16.3	Повреждения скелета грудной клетки
8.16.4	Травматический пневмо- и гемоторакс
8.16.5	Кровоизлияния в средостении
8.16.6	Ранения диафрагмы
8.16.7	Комбинированные торакоабдоминальные ранения
8.16.8	Острые травматические грыжи диафрагмы
8.16.9	Инородные тела бронхов и легких
8.16.10	Нарушение бронхиальной проходимости
8.16.11	Острые ателектазы
8.16.12	Спонтанный пневмоторакс
8.16.13	Синдром «шокового легкого»

Раздел 9

Лучевая диагностика заболеваний органов пищеварительной системы и брюшной полости

Код	Наименования тем, элементов
9.1	Методика исследования верхнего отдела пищеварительной системы (глотки и пищевода)
9.1.1	Бесконтрастное исследование. Методика Земцова
9.1.2	Методики исследования глотки и пищевода: исследование с бариевой взвесью, двойное контрастирование, применение фармакологических средств
9.1.3	Релаксационная фарингография
9.1.4	Париетография. Тройное контрастирование
9.2	Методики исследования желудка
9.2.1	Исследование с бариевой взвесью; методики исследования «тонкого» рельефа слизистой оболочки (желудочных полей); двойное контрастирование
9.2.2	Применение функциональных проб
9.2.3	Применение фармакологических средств
9.2.4	Париетография (рентгеновская, компьютерная томография и ультразвуковая)
9.2.5	Полиграфия. Видеомагнитная запись
9.2.6	Крупнокадровая флюорография
9.2.7	Особенности исследования верхнего отдела желудка
9.2.8	Особенности исследования выходного отдела желудка
9.3	Методики исследований тонкой кишки
9.3.1	Стандартное исследование двенадцатиперстной, тощей, подвздошной кишок с бариевой взвесью; методики ускоренного исследования тощей и подвздошной кишок
9.3.2	Релаксационная дуоденография и илеоцекография

Код	Наименования тем, элементов
9.3.3	Исследования тонкой кишки через зонд
9.3.4	Мезентерикография
9.4	Методики исследования ободочной и прямой кишок
9.4.1	Исследование контрастной клизмой
9.4.2	Первичное двойное контрастирование
9.4.3	Пероральное контрастирование
9.4.4	Применение фармакологических средств
9.4.5	Париетография (рентгеновская, компьютерно-томографическая, ультразвуковая)
9.4.6	Ангиография
9.5	Методики исследования поджелудочной железы
9.5.1	Оценка состояния поджелудочной железы при контрастировании желудочно-кишечного тракта
9.5.2	Релаксационная дуоденография при объемных процессах головки поджелудочной железы
9.5.3	Исследования желчных и панкреатических протоков при объемных процессах головки поджелудочной железы (УЗИ, КТ, ретроградная холангиопанкреатография (далее – РХПГ), МРТ, транспариетальная холангиография)
9.6	Методики исследования печени и желчных протоков
9.6.1	УЗИ, КТ и МРТ печени и желчных протоков
9.6.2	Ангиография, спленопортография
9.6.3	Экскреторная холангиохолецистография
9.6.4	Чрескожная, интраоперационная, послеоперационная (через дренаж, через свищ) холецистохолангиография
9.6.5	Эндоскопическая, лапароскопическая холецистохолангиография
9.6.6	Применение фармакологических средств при контрастировании желчевыводящих путей
9.6.7	Радионуклидное исследование печени, желчных протоков, желчного пузыря
9.6.8	Сочетанное исследование желчного пузыря и желудочно-кишечного тракта
9.7	Методики исследования селезенки
9.7.1	УЗИ, КТ, МРТ
9.7.2	Ангиография
9.8	Методики исследования брюшной полости
9.8.1	Традиционное рентгенологическое исследование
9.8.2	Перитонеография
9.8.3	Фистулография
9.8.4	Лимфография (прямая, изотопная), КТ, УЗИ, радионуклидные методы, МРТ
9.8.5	Исследование диафрагмы (традиционное рентгенологическое, УЗИ,

Код	Наименования тем, элементов
	КТ, МРТ)
9.8.6	Исследование диафрагмы в сочетании с контрастированием желудочно-кишечного тракта
9.9	Рентгеноанатомия и рентгенофизиология органов пищеварения
9.9.1	Анатомия и физиология глотки
9.9.2	Строение пищевода: сегментарное деление пищевода, моторная функция пищевода (тонус, перистальтика), сфинктеры пищевода, возрастные особенности глотки и пищевода
9.9.3	Рентгеноанатомическая номенклатура отделов желудка. Понятие о функциональной морфологии отдельных частей желудка. Функция кардии, привратника, смещаемость желудка
9.9.4	Рельеф слизистой оболочки: рельеф складок и рельеф желудочных полей (тонкий рельеф). Зависимость рельефа складок слизистой от конституции и функционального состояния желудка
9.9.5	Тоническая, перистальтическая, эвакуаторная, секреторная функции желудка
9.9.6	Рентгеноанатомическая номенклатура отделов двенадцатиперстной кишки
9.9.7	Моторная функция двенадцатиперстной кишки: тонус, сфинктеры, перистальтика
9.9.8	Регулирующая роль двенадцатиперстной кишки в пищеварении
9.9.10	Моторная функция тощей и подвздошной кишок. Рельеф слизистой оболочки тонкой кишки, его типы и зависимость от функционального состояния кишки
9.9.11	Тонкокишечный метаболизм
9.9.12	Илеоцекальный клапан
9.9.13	Ободочная кишка: анатомия, номенклатура отделов. Рельеф слизистой оболочки ободочной кишки
9.9.14	Моторная функция ободочной кишки (тонус, сфинктеры, перистальтика) и ее рентгенологическая оценка
9.9.15	Всасывающая функция
9.9.16	Рентгенологическая оценка функции опорожнения
9.9.17	Поджелудочная железа: отделы поджелудочной железы, протоки, островковый аппарат
9.9.18	Функции поджелудочной железы
9.9.19	Анатомия печени, ее доленое и сегментарное деление
9.9.20	Анатомия желчного пузыря и внепеченочных протоков
9.9.21	Функции печени. Механизм желчевыделения
9.9.22	Рентгеноанатомия диафрагмы, возрастные особенности. Движения диафрагмы при дыхании
9.9.23	Тонус диафрагмы, ее опорная и прессорная функции
9.9.24	Анатомия брюшной полости

Код	Наименования тем, элементов
9.9.25	Всасывательная функция брюшины
9.9.26	Закономерности распределения жидкости в брюшной полости
9.9.27	Рентгеноанатомия селезенки
9.10	Рентгеносемиотика врожденных изменений
9.10.1	Пороки развития пищевода: аплазия, атрезии, пищеводно-трахеальные свищи
9.10.2	Пороки развития желудка: удвоение, энтерогенные кисты, атрезия, пилоростеноз
9.10.3	Пороки развития кишечника: атрезия, удвоение, врожденные дивертикулы, Мекелев дивертикул
9.10.4	Обратное расположение двенадцатиперстной кишки. Подвижная двенадцатиперстная кишка
9.10.5	Виды незавершенного поворота кишечника
9.10.6	Подвижная слепая кишка
9.10.7	Мегаколон, болезнь Гиршпрунга и другие аномалии
9.10.8	Пороки развития поджелудочной железы: гипоплазия, кольцевидная поджелудочная железа. Абerrантная поджелудочная железа
9.10.9	Пороки развития желчных путей
9.10.10	Аномалии развития и положения селезенки
9.10.11	Пороки развития диафрагмы
9.10.12	Грыжи врожденных дефектов диафрагмы. Общее пищеводно-аортальное отверстие
9.10.13	Врожденная релаксация диафрагмы
9.10.14	Нейромышечные заболевания глотки и пищевода
9.10.15	Прочие нарушения функции глотки и глоточно-пищеводного сегмента
9.11	Частная рентгенодиагностика
9.11.1	Заболевания глотки и пищевода
9.11.1.1	Воспалительные заболевания пищевода: рефлюкс-эзофагит, его осложнения; язва пищевода, ее осложнения
9.11.1.2	Химические ожоги и рубцовые сужения пищевода
9.11.1.3	Опухоли глотки и пищевода
9.11.1.4	Доброкачественные опухоли. Классификация
9.11.1.5	Рак глотки. Классификация
9.11.1.6	Рентгенологическая семиотика плоскоклеточного рака пищевода в зависимости от формы роста, уровня поражения, фазы развития опухоли
9.11.1.7	Кардиоэзофагеальный рак
9.11.1.8	Прочие злокачественные опухоли глотки и пищевода (первичные и вторичные)
9.11.1.9	Прочие заболевания глотки и пищевода
9.11.1.10	Дивертикулы пищевода и их осложнения

Код	Наименования тем, элементов
9.11.1.11	Варикозное расширение вен пищевода
9.11.1.12	Редкие заболевания (поражения при туберкулезе, сифилисе, грибковые заболевания)
9.11.1.13	Вторичные изменения и заболевания глотки и пищевода
9.11.1.14	Изменения глотки и пищевода при дегенеративных заболеваниях шейного и грудного отделов позвоночника
9.11.1.15	Изменения глотки и пищевода при заболеваниях щитовидной железы
9.11.1.16	Изменения пищевода при склерозирующем медиастините
9.11.1.17	Дифференциальная диагностика доброкачественных и злокачественных опухолей глотки и пищевода
9.11.1.18	Оперированный пищевод: основные типы операций, осложнения оперативных вмешательств (ранние, поздние)
9.11.2	Заболевания желудка
9.11.2.1	Воспалительные заболевания: хронический гастрит. Клинические и рентгенологические классификации хронического гастрита
9.11.2.2	Дифференциальная диагностика воспалительной перестройки слизистой оболочки желудка, имитирующей рак и язву
9.11.2.3	Болезнь Менетрие
9.11.2.4	Язвенная болезнь желудка. Классификации
9.11.2.5	Особенности рентгенологической семиотики в зависимости от локализации язвы в различных отделах желудка и двенадцатиперстной кишки. Множественные язвы
9.11.2.6	Симптоматические язвы желудка
9.11.2.7	Осложнения язвенной болезни. Особенности методики исследования при рентгенодиагностике отдельных осложнений
9.11.2.8	Деформация желудка в результате ожога
9.11.2.9	Доброкачественные опухоли желудка: эпителиальные и неэпителиальные
9.11.2.10	Злокачественные опухоли желудка
9.11.2.11	Рак желудка. Стадии роста
9.11.2.12	Патологоанатомические классификации инвазивного рака
9.11.2.13	Частная рентгеносемиотика отдельных анатомических форм, локализаций и стадий инвазивного рака
9.11.2.14	Дифференциальная рентгенодиагностика рака антрального отдела желудка
9.11.2.15	Рентгеносемиотика рака желудка I стадии. Классификации рака I стадии
9.11.2.16	Комплексные исследования (рентгенологическое, гастроскопическое и морфологическое) в диагностике рака желудка I стадии
9.11.2.17	Поражения желудка при гемобластозах

Код	Наименования тем, элементов
9.11.2.18	Саркома желудка
9.11.2.19	Специфические поражения желудка (туберкулез, сифилис)
9.11.2.20	Флегмона желудка
9.11.2.21	Безоары желудка
9.11.2.22	Варикозное расширение вен желудка
9.11.2.23	Рентгенологическая картина основных видов оперативных вмешательств на желудке
9.11.2.24	Рентгенологическая семиотика осложнений после операций на желудке
9.11.3	Заболевания тонкой кишки
9.11.3.1	Функциональные заболевания тонкой кишки
9.11.3.2	Дуоденит
9.11.3.3	Язва луковицы и внелуковичной части двенадцатиперстной кишки
9.11.3.4	Рубцовые деформации двенадцатиперстной кишки
9.11.3.5	Энтерит
9.11.3.6	Туберкулез тонкой кишки
9.11.3.7	Болезнь Крона
9.11.3.8	Доброкачественные опухоли (эпителиальные, неэпителиальные) тонкой кишки
9.11.3.9	Злокачественные опухоли
9.11.3.10	Дифференциальная рентгенодиагностика воспалительных и опухолевых заболеваний тонкой кишки
9.11.3.11	Нарушения всасывания
9.11.3.12	Спру
9.11.3.13	Целиакия
9.11.3.14	Дивертикулез
9.11.4	Заболевания ободочной и прямой кишки
9.11.4.1	Функциональные заболевания. Дискинезии ободочной кишки
9.11.4.2	Язвенный колит
9.11.4.3	Гранулематозный колит (болезнь Крона с локализацией в ободочной кишке)
9.11.4.4	Острый аппендицит. Аппендикулярный инфильтрат. Хронический аппендицит
9.11.4.5	Изменения илеоцекального клапана
9.11.4.6	Туберкулез
9.11.4.7	Изменения ободочной кишки после лучевого лечения
9.11.4.8	Дивертикулы и их осложнения
9.11.4.9	Доброкачественные опухоли ободочной кишки
9.11.4.10	Эпителиальные опухоли. Классификация
9.11.4.11	Полипы. Полипоз
9.11.4.12	Ворсинчатая опухоль
9.11.4.13	Неэпителиальные опухоли

Код	Наименования тем, элементов
9.11.4.14	Карциноидные опухоли
9.11.4.15	Рак ободочной кишки. Классификация. Частная рентгеносемиотика отдельных анатомических форм рака ободочной кишки
9.11.4.16	Особенности рентгеносемиотики ранних форм рака ободочной кишки
9.11.4.17	Первично-множественные раки ободочной кишки
9.11.4.18	Неэпителиальные злокачественные опухоли
9.11.4.19	Изменения ободочной кишки при гемобластозах
9.11.4.20	Дифференциальная рентгенодиагностика злокачественных и доброкачественных новообразований ободочной кишки
9.11.4.21	Вторичные поражения ободочной кишки
9.11.4.22	Каловые камни, безоары толстой кишки
9.11.4.23	Основные виды операций в рентгенологическом изображении
9.11.4.24	Особенности исследования после операций на ободочной кишке. Послеоперационные осложнения: ранние и поздние
9.11.5	Заболевания поджелудочной железы
9.11.5.1	Острый и хронический панкреатиты
9.11.5.2	Сальниковый бурсит, парапанкреатическая флегмона
9.11.5.3	Панкреалитиаз, кальцификация поджелудочной железы
9.11.5.4	Кисты поджелудочной железы
9.11.5.5	Опухоли поджелудочной железы: рак, опухоли островкового аппарата. Редкие опухоли поджелудочной железы
9.11.5.6	Рентгенологические критерии операбельности опухолей
9.11.5.7	Рентгенологические исследования после операций в панкреодуоденальной зоне
9.11.5.8	Радикальные и паллиативные операции
9.11.5.9	Осложнения оперативных вмешательств (ранние, поздние)
9.11.5.10	Гепатит, цирроз
9.11.6	Заболевания печени и желчевыводящих путей
9.11.6.1	Абсцессы печени
9.11.6.2	Эхинококкоз, альвеококкоз
9.11.6.3	Первичные и метастатические опухоли печени
9.11.6.4	Дискинезия желчного пузыря и желчных протоков
9.11.6.5	Острый и хронический холецистит
9.11.6.6	Желчекаменная болезнь, холедохолитиаз. Холестероз желчного пузыря
9.11.6.7	Полипы желчного пузыря
9.11.6.8	Холангиты, их осложнения
9.11.6.9	Стенозирующий папиллит
9.11.6.10	Рак желчного пузыря и желчных протоков
9.11.6.11	Опухоли большого дуоденального соска

Код	Наименования тем, элементов
9.11.6.12	Внутренние желчные свищи
9.11.6.13	Исследование после операций на желчном пузыре и желчных протоках
9.11.6.14	Основные виды оперативных вмешательств и особенности исследования после операций на желчных протоках
9.11.6.15	Послеоперационные осложнения (ранние и поздние)
9.11.7	Заболевания селезенки
9.11.7.1	Спленомегалия
9.11.7.2	Селезенка при болезнях крови
9.11.7.3	Селезенка при циррозах
9.11.7.4	Опухоли селезенки: первичные и вторичные
9.11.7.5	Кисты селезенки
9.11.7.6	Операция спленэктомии. Осложнения: нагноения, гематомы
9.11.8	Заболевания диафрагмы
9.11.8.1	Функциональные заболевания диафрагмы: релаксация диафрагмы, нарушения движений диафрагмы при заболеваниях соседних органов
9.11.8.2	Воспалительные заболевания диафрагмы: диафрагматит, диафрагмальный плеврит
9.11.8.3	Первичные опухоли диафрагмы: доброкачественные и злокачественные
9.11.8.4	Злокачественные опухоли - вторичные, при прорастании из соседних органов
9.11.8.5	Кисты: паразитарные, непаразитарные
9.11.8.6	Грыжи слабых зон диафрагмы: парастернальные, люмбокостальные, атипичной локализации
9.11.8.7	Грыжи пищевого отверстия диафрагмы. Классификация
9.11.8.8	Особенности методики выявления грыж пищевого отверстия диафрагмы
9.11.8.9	Рентгеносемиотика грыж пищевого отверстия диафрагмы и их осложнений
9.11.8.10	Травматические грыжи
9.11.8.11	Внеорганные воспалительные заболевания брюшной полости
9.11.8.12	Перитонит: диффузный, ограниченный
9.11.8.13	Абсцессы и флегмоны брюшной полости
9.11.8.14	Спаечная болезнь
9.11.9	Внеорганные опухоли брюшной полости
9.11.9.1	Доброкачественные опухоли
9.11.9.2	Первичные злокачественные опухоли
9.11.9.3	Метастатические злокачественные опухоли
9.11.9.4	Внеорганные поражения брюшной полости при ретикулобластоматозах

Код	Наименования тем, элементов
9.11.9.5	Поражение лимфатических узлов брюшной полости
9.11.9.6	Кисты брыжейки
9.11.9.7	Грыжи передней брюшной стенки
9.11.9.8	Асцит
9.12	Неотложная рентгенодиагностика
9.12.1	Перфорация полого органа
9.12.2	Особенности методики исследования в выявлении свободного газа в брюшной полости и забрюшинном пространстве
9.12.3	Рентгенологическая семиотика перфораций полого органа и их осложнений
9.12.4	Общие рентгенологические симптомы непроходимости кишечника
9.12.5	Частная рентгеносемиотика различных видов механической непроходимости кишечника
9.12.6	Рентгенологическая семиотика функциональной непроходимости кишечника
9.12.7	Дифференциальная рентгенодиагностика механической и функциональной непроходимости кишечника
9.12.8	Острые желудочно-кишечные кровотечения: особенности исследования и рентгеносемиотика
9.12.9	Рентгенологическая картина травматических повреждений паренхиматозных органов
9.12.10	Рентгенологические симптомы внутрибрюшных и забрюшинных кровоизлияний
9.12.11	Инородные тела глотки и пищевода
9.12.12	Рентгенологическая семиотика инородных тел глотки и шейного отдела пищевода
9.12.13	Рентгенологическая семиотика инородных тел в грудном отделе пищевода
9.12.14	Рентгенологические симптомы проникающих и непроникающих повреждений стенки глотки и пищевода инородным телом и их осложнений
9.12.15	Особенности рентгенологического исследования при подозрении на проникающее повреждение глотки и пищевода
9.12.16	Инородные тела желудочно-кишечного тракта и брюшной полости
9.12.17	Особенности рентгенологического исследования в зависимости от локализации инородного тела и его физических свойств
9.12.18	Рентгенологическая семиотика инородных тел
9.12.19	Особенности проникающего повреждения стенки полого органа брюшной полости, забрюшинного пространства и малого таза

Раздел 10

Лучевая диагностика заболеваний молочных желез

Код	Наименования тем, элементов
10.1	Методы исследования молочных желез
10.1.1	Рентгеномаммография: двухпозиционная и прицельная. Рентгеномаммография молочной железы с прямым увеличением изображения
10.1.2	Дуктография молочной железы
10.1.3	Пневмокистография
10.1.4	Ультразвуковое исследование
10.1.5	Магнитно-резонансная маммография
10.1.6	Компьютерная томография
10.1.7	Радионуклидная сцинтиграфия (сцинтимаммография)
10.2	Анатомия грудных желез
10.2.1	Топография и структура
10.2.2	Анатомические варианты: гипермастия, гипомастия, амастия
10.2.3	Типы строения молочной железы в зависимости от возраста
10.2.4	Цикличность изменений молочной железы
10.3	Общая рентгеносемиотика
10.3.1	Схема анализа
10.3.2	Нормальное строение: плотность, симметричность, структура железы. Топография
10.3.3	Построение протокола
10.3.4	Узловые образования
10.3.5	Диффузные изменения ткани молочной железы
10.3.6	Изменения регионарных лимфатических узлов
10.4	Дифференциальная диагностика узловых образований молочной железы
10.4.1	Доброкачественные образования
10.4.2	Злокачественные образования
10.4.3	Лучевая семиотика
10.4.4	Классификация и стадирование
10.4.5	Патология зон регионарного лимфооттока
10.5	Лучевая диагностика воспалительных заболеваний
10.5.1	Абсцесс
10.5.2	Мастит
10.5.3	Лактостаз
10.5.4	Специфические воспаления
10.5.5	Туберкулез
10.5.6	Сифилис
10.5.7	Актиномикоз
10.6	Травма молочной железы
10.6.1	Гематома

Код	Наименования тем, элементов
10.6.2	Инородные тела
10.7	Эндопротезирование молочной железы
10.7.1	Визуализация протеза, его топография
10.7.2	Нарушения целостности эндопротезов, разрывы, затеки геля
10.8	Лучевая диагностика заболеваний грудной железы у мужчин
10.8.1	Рентгеноанатомия грудных мышц
10.8.2	Факторы развития рака грудной железы у мужчин

Раздел 11

Лучевая диагностика заболеваний сердечно-сосудистой системы

Код	Наименования тем, элементов
11.1	Методики исследования сердца и сосудов
11.1.1	Бесконтрастные методики (неинвазивные)
11.1.2	Рентгеноскопия
11.1.3	Рентгенография (в том числе цифровая)
11.1.4	Томография
11.1.5	Флюорография
11.1.6	Рентгенокардиометрия
11.1.7	Компьютерная томография
11.1.8	Магнитно-резонансная томография
11.1.9	Ультразвуковое исследование: эхокардиография, доплерография
11.1.10	Рентгеноконтрастные методики (инвазивные)
11.1.11	Катетеризация сердца и ангиокардиография
11.1.12	Селективная ангиография. Коронарография
11.1.13	Субтракционная дигитальная ангиокардиография
11.1.14	Аортография. Флебография. Лимфография
11.1.15	Радионуклидные исследования
11.1.16	Рентгеноэндоваскулярные лечебные вмешательства: баллонная дилатация, эмболизация сосудов, ангиопластика
11.2	Рентгеноанатомия и рентгенофизиология сердца и сосудов
11.2.1	Рентгеноанатомия сердца: положение, форма и размеры. Конституциональные особенности. Топография полостей сердца и сосудов в различных проекциях
11.2.2	Рентгенофизиология: тонус миокарда, пути притока и оттока желудочков
11.2.3	Рентгеноанатомия сосудов малого круга кровообращения
11.2.4	Гемодинамика большого и малого кругов кровообращения в норме
11.3	Рентгеносемиотика
11.3.1	Рентгеноморфологические симптомы: изменения размеров и формы, положения, контуров, структуры
11.3.2	Рентгенофункциональные симптомы: гиперфункция предсердий, желудочков

Код	Наименования тем, элементов
11.3.3	Количественные и качественные изменения сократительной функции миокарда
11.3.4	Нарушение гемодинамики малого круга кровообращения
11.3.5	Рентгенологические признаки затрудненного оттока из малого круга кровообращения
11.3.6	Венозная легочная гипертензия
11.3.7	Отеки легких
11.3.8	Рентгенологические признаки перераспределения кровотока в артериальном русле
11.3.9	Рентгенологические признаки увеличения кровотока (гиперволемиа)
11.3.10	Признаки уменьшения кровотока в артериальном русле (гиповолемиа)
11.3.11	Артериальная легочная гипертензия
11.3.12	Первичная легочная гипертензия
11.4	Врожденные пороки сердца
11.4.1	Классификация врожденных пороков сердца. Аномалии развития сосудов. Аномалии расположения сердца
11.4.2	Врожденная полная блокада сердца
11.4.3	Пороки без нарушения внутрисердечного кровотока
11.4.4	Пороки с избыточным кровотоком в малом круге
11.4.5	Дифференциальная рентгенодиагностика врожденных пороков с увеличенным объемом кровотока в малом круге
11.4.6	Пороки с уменьшением кровотока в малом круге кровообращения
11.4.7	Дифференциальная рентгенодиагностика врожденных пороков с обедненным кровотоком в малом круге
11.5	Приобретенные пороки сердца
11.5.1	Стеноз левого атриовентрикулярного отверстия
11.5.2	Недостаточность митрального клапана
11.5.3	Сочетание стеноза и недостаточности
11.5.4	Рестеноз левого атриовентрикулярного отверстия
11.5.5	Дифференциальная рентгенодиагностика пороков митрального клапана
11.5.6	Аортальные пороки сердца
11.5.7	Стеноз устья аорты
11.5.8	Недостаточность клапанов аорты
11.5.9	Сочетание стеноза устья аорты и недостаточности аортальных клапанов
11.5.10	Дифференциальная рентгенодиагностика стеноза устья и недостаточности клапанов аорты
11.5.11	Многоклапанные пороки сердца
11.5.12	Дифференциальная рентгенодиагностика многоклапанных пороков сердца

Код	Наименования тем, элементов
11.6	Заболевания миокарда
11.6.1	Миокардиты: ревматические, инфекционные, бактериальные, вирусные
11.6.2	Кардиомиопатии: застойная дилатационная, гипертрофическая, рестриктивная
11.6.3	Легочное сердце: острое и хроническое
11.6.4	Тромбоэмболия легочной артерии и ее ветвей
11.6.5	Гипертоническая болезнь
11.6.6	Полная поперечная атриовентрикулярная блокада
11.6.7	Коронарогенные поражения миокарда: хроническая ишемическая болезнь сердца, инфаркт миокарда, аневризма сердца
11.7	Заболевания перикарда
11.7.1	Перикардиты: фибринозный, экссудативный, констриктивный
11.7.2	Прочие заболевания перикарда: гемоперикард, гемопневмоперикард, целомическая киста перикарда, дивертикул перикарда
11.7.3	Опухоли перикарда. Мезотелиомы. Саркома
11.8	Опухоли сердца
11.8.1	Особенности гемодинамических нарушений при внутрисердечных опухолях
11.8.2	Доброкачественные опухоли
11.8.3	Злокачественные опухоли
11.9	Ранения сердца и перикарда
11.9.1	Сердце после оперативных вмешательств
11.9.2	Травматические и огнестрельные поражения сердца
11.9.3	Инородные тела
11.9.4	Сердце при ожоговой болезни
11.10	Заболевания кровеносных сосудов
11.10.1	Заболевания аорты: атеросклеротическое поражение грудной аорты, окклюзионные поражения брюшной аорты, аортит, аневризмы аорты
11.10.2	Заболевания ветвей аорты и периферических артерий: фиброзно-мышечная гиперплазия, синдром Лериша, синдром Такаюсу, артериит, атеросклероз периферических артерий
11.10.3	Оперированные сосуды
11.10.4	Заболевания вен: флебит, флеботромбоз, тромбофлебит, варикозная болезнь вен, постфлебитический синдром
11.10.5	Синдром сдавления полых вен
11.10.6	Заболевания лимфатических сосудов: пороки развития лимфатической системы, воспалительные заболевания, вторичные поражения
11.10.7	Ожоговая болезнь

Код	Наименования тем, элементов
11.10.8	Лимфостаз

Раздел 12

Лучевая диагностика заболеваний скелетно-мышечной системы

Код	Наименования тем, элементов
12.1	Методики исследования
12.1.1	Традиционные рентгенологические исследования
12.1.1.1	Рентгенография в стандартных проекциях. Атипичные проекции и специальные методики рентгенографии костей и суставов
12.1.1.2	Рентгенография с прямым увеличением изображения
12.1.1.3	Линейная томография
12.1.1.4	Цифровая рентгенография
12.1.1.5	Функциональное рентгенологическое исследование
12.1.2	Рентгеновская компьютерная томография
12.1.2.1	Рентгеновская остеоденситометрия
12.1.2.2	Контрастные методики рентгенологического исследования
12.1.2.3	Контрастная артрография
12.1.2.4	Фистулография
12.1.2.5	Ангиография
12.1.3	Магнитно-резонансная томография
12.1.3.1	МР-исследование суставов: костей и связочного аппарата
12.1.3.2	МР-исследование мягких тканей
12.1.3.3	МР-исследование позвоночника
12.1.4	Специальные методы лучевой диагностики заболеваний скелетно-мышечной системы
12.1.4.1	Ультразвуковое исследование
12.1.4.2	Радионуклидное исследование
12.1.5	Рентгеноанатомия и основы физиологии
12.1.5.1	Анатомия, рентгеноанатомия кости. Возрастная рентгеноанатомия. Варианты развития и строения костей
12.1.5.2	Костеобразование и резорбция костной ткани, физиологическая перестройка костей. Внутрикостный метаболизм, факторы, влияющие на него
12.1.5.3	Связь формы и функции скелета, понятие о функциональной адаптации костно-суставного аппарата
12.2	Лучевая семиотика заболеваний костей
12.2.1	Остеопороз, его виды
12.2.2	Деструкция кости. Остеолиз
12.2.3	Атрофия и гипертрофия костей, их виды
12.2.4	Остеонекроз, секвестры
12.2.5	Периостальная реакция, ее виды
12.2.6	Виды утомления костей. Перестройка кости

Код	Наименования тем, элементов
12.2.7	Пластические деформации костей
12.2.8	Компенсаторно-приспособительные изменения в скелете
12.3	Лучевая семиотика заболеваний суставов
12.3.1	Нарушения соотношений в суставах
12.3.2	Изменения рентгеновской суставной щели и суставных отделов костей
12.3.3	Лучевая семиотика изменений мягких тканей при заболеваниях скелетно-мышечной системы
12.3.4	Изменения объема и структуры мягких тканей
12.3.5	Обызвествления и рентгеноконтрастные инородные тела
12.4	Принципы анализа данных лучевого исследования скелетно-мышечной системы
12.4.1	Приоритет отдельных методов лучевого исследования
12.4.2	Место рентгенологического метода в комплексной диагностике, взаимоотношения с другими методами
12.4.3	Методика анализа рентгенологической картины и построение заключения
12.4.4	Групповая и нозологическая диагностика в лучевой остеологии
12.4.5	Классификация заболеваний скелетно-мышечной системы
12.5	Механические повреждения костей и суставов. Основные понятия о механизме и видах переломов костей
12.5.1	Общая рентгеносемиотика переломов костей
12.5.1.1	Клинико-рентгенологическая характеристика типичных переломов
12.5.1.2	Особенности переломов костей в детском и старческом возрасте
12.5.1.3	Травматические вывихи и подвывихи костей
12.5.1.4	Патологические переломы костей и вывихи костей
12.5.1.5	Травматический периостит, субпериостальная гематома
12.5.1.6	Повреждения хрящевых структур и связочного аппарата скелета
12.5.1.7	Семиотика изменений в ходе лечения механических повреждений костей и суставов: костная мозоль; посттравматические остеопороз, остеонекроз и остеолитиз; изменения функции суставов
12.5.1.8	Неправильно сросшиеся переломы
12.5.2	Огнестрельная травма скелетно-мышечной системы
12.5.2.1	Определение инородных тел
12.5.2.2	Газовая гангрена
12.5.2.3	Ампутационная культя
12.5.3	Повреждения скелетно-мышечной системы при воздействии физических факторов
12.5.3.1	Изменения скелетно-мышечной системы под влиянием избыточной статико-динамической нагрузки
12.5.3.2	Изменения костей при электротравме
12.5.3.3	Поражение костей от воздействия вибрации

Код	Наименования тем, элементов
12.5.3.4	Поражения костей при воздействии проникающей радиации
12.5.3.5	Термические поражения костей
12.5.3.6	Ошибки в лучевой диагностике травм скелетно-мышечной системы
12.6	Нарушения развития скелета
12.6.1	Общая характеристика нарушений развития опорно-двигательной системы. Классификация нарушений развития
12.6.2	Врожденные локальные нарушения развития: дефекты костей, изменения размеров костей, деформации костей и отделов костно-суставного аппарата, изменения количества элементов скелетно-мышечной системы
12.6.3	Врожденные вывихи и подвывихи, конкресценции, псевдоартрозы
12.6.4	Роль лучевых исследований в дифференциальной диагностике карликового роста
12.6.5	Приобретенные локальные нарушения развития
12.7	Лучевые исследования при оперативных вмешательствах, произведенных по поводу деформаций и заболеваний скелета
12.7.1	Исследования после имплантации суставов
12.7.2	Исследования после хирургических вмешательств на позвоночнике
12.8	Воспалительные заболевания костей
12.8.1	Остеомиелит
12.8.1.1	Гнойный кокковый остеомиелит
12.8.1.2	Острый, подострый и хронический остеомиелит. Течение, обострения. Секвестры, их виды
12.8.1.3	Атипичные формы и локализации гематогенного остеомиелита
12.8.1.4	Особенности течения остеомиелита при лечении. Осложнения остеомиелита
12.8.1.5	Травматический остеомиелит и остеомиелит при переходе воспалительного процесса с мягких тканей
12.8.2	Поражения костей при инфекционных заболеваниях
12.8.2.1	Туберкулез костей. Классификация костно-суставного туберкулеза
12.8.2.2	Сифилис костей: изменения костей при раннем врожденном, при позднем врожденном и приобретенном сифилисе
12.8.2.3	Грибковые и паразитарные заболевания скелета: актиномикоз, эхинококк костей и прочие микозы костей
12.9	Опухоли костей
12.9.1	Классификация опухолей костей
12.9.2	Доброкачественные опухоли и опухолевидные образования
12.9.3	Злокачественные опухоли костей. Общая семиотика злокачественных опухолей костей
12.9.4	Озлокачествление при доброкачественных заболеваниях костей
12.9.5	Вторичные злокачественные опухоли костей - метастазы
12.9.6	Частота метастазирования злокачественных опухолей в скелет

Код	Наименования тем, элементов
12.9.7	Особенности метастазов в кости при различных злокачественных опухолях
12.9.8	Прорастание злокачественных опухолей в кости (инвазия)
12.9.9	Семиотика изменений в ходе лечения опухолей кости
12.10	Эндокринные и метаболические заболевания скелета
12.10.1	Поражения скелета при нарушениях фосфорно-кальциевого метаболизма
12.10.2	Основные сведения о патологии фосфорно-кальциевого метаболизма, роль костного скелета в гомеостазе кальция и фосфора
12.10.3	Гиперпаратиреоз первичный, вторичный, третичный
12.10.4	Перестройка костной ткани при метаболических заболеваниях (остеопороз, остеомалация, синдром «возбужденного эндоста», их рентгенологическая оценка)
12.10.5	Остеопороз. Характеристика переломов костей на почве остеопороза
12.10.6	Метаболические поражения скелета при заболеваниях пищеварительной системы (остеопороз, остеомалация)
12.10.7	Нефрогенная остеодистрофия; остеомалация при хроническом гемодиализе; поражения скелета после трансплантации почки
12.10.8	Изменения в скелете при эндокринных заболеваниях
12.10.9	Изменения скелета при нарушениях медного обмена
12.10.10	Изменения скелета при интоксикациях
12.10.11	Системные оссифицирующие периостозы
12.10.12	Деформирующая остеодистрофия Педжета. Моно- и полиоссальная формы. Осложнения
12.11	Нейрогенные и ангиогенные дистрофии скелета
12.11.1	Общая семиотика нейрогенных остеопатий
12.11.2	Нейрогенные остеопатии при сирингомиелии, спинной сухотке, поражениях периферических нервов
12.11.3	Эссенциальный остеолиз
12.11.4	Семейный и идиопатический акроостеолиз
12.11.5	Изменения скелетно-мышечной системы при нейромышечных параличах
12.11.6	Посттравматическая нейроциркуляторная дистрофия костей (синдром Зудека)
12.11.7	Изменения костей при нарушениях артериального и венозного кровообращения
12.11.8	Изменения костей при сосудистых опухолях и аневризмах
12.11.9	Нейроангиогенные изменения в костях при сахарном диабете
12.12	Асептические некрозы костей
12.12.1	Классификация. Общая семиотика асептических некрозов
12.12.2	Особенности течения у взрослых и в период роста скелета. Стадии развития асептических некрозов

Код	Наименования тем, элементов
12.12.3	Особенности асептических некрозов разной локализации
12.12.4	Асептический некроз головки бедренной кости
12.12.5	Прочие локализации асептических некрозов
12.13	Поражения скелета при заболеваниях крови и ретикулоэндотелиальной системы
12.13.1	Гемобластозы
12.13.2	Лейкозы
12.13.3	Миелофиброз
12.13.4	Злокачественные лимфомы
12.13.5	Прочие гемобластозы
12.13.6	Прочие заболевания крови и ретикулоэндотелиальной системы (далее – РЭС)
12.13.7	Гемолитические анемии
12.13.8	Полицитемия
12.13.9	Гемофилия
12.13.10	Ретикулогистиоцитоз (ксантоматоз, эозинофильная гранулема)
12.14	Заболевания суставов
12.14.1	Классификация заболеваний суставов
12.14.2	Возможности и пределы лучевой диагностики заболеваний суставов
12.14.3	Воспалительные заболевания суставов. Общая рентгеносемиотика артритов
12.14.4	Поражения суставов при анкилозирующем спондилоартрите
12.14.5	Поражения суставов при псориазе
12.14.6	Дегенеративные изменения суставов. Общая семиотика артрозов. Особенности поражения различных суставов
12.14.7	Нейрогенные артропатии. Общая семиотика
12.14.8	Артриты-артрозы: асептические, посттравматические, гемофилические
12.14.9	Поражения суставов при нарушениях обмена веществ: подагра, хондрокальциноз (пирофосфатная артропатия)
12.14.10	Опухоли и опухолевидные образования суставов
12.14.11	Состояние суставов после оперативных вмешательств
12.14.12	Заболевания мягких тканей скелетно-мышечной системы
12.15	Заболевания позвоночника и спинного мозга
12.15.1	Основы лучевой диагностики заболеваний позвоночника и спинного мозга
12.15.1.1	Анатомия, рентгеноанатомия позвоночника и спинного мозга. Строение позвонков, межпозвонковых дисков и суставов, связки позвоночника. Варианты строения позвоночника. Двигательная функция позвоночника в рентгенологическом отображении
12.15.1.2	Классификация аномалий развития позвоночника: аномалии развития тел, дуг и отростков. Нарушения сегментации

Код	Наименования тем, элементов
	позвоночника
12.15.1.3	Нарушения развития позвоночника в подростковом периоде (болезнь Шюермана) - диспластический кифоз
12.15.1.4	Идиопатические и диспластические сколиозы
12.15.2	Механические повреждения позвоночника и спинного мозга
12.15.2.1	Основные сведения о механизме повреждений позвоночника
12.15.2.2	Классификация повреждений позвоночника
12.15.2.3	Повреждения связок и межпозвонковых дисков
12.15.2.4	Переломы тел, дуг и отростков позвонков
12.15.2.5	Вывихи и подвывихи позвонков
12.15.2.6	Сложные повреждения позвоночника
12.15.2.7	Особенности повреждений различных отделов позвоночника
12.15.2.8	Особенности огнестрельных повреждений позвоночника
12.15.2.9	Локализация инородных тел
12.15.2.10	Повреждения спинного мозга
12.15.2.11	Семиотика изменений при консервативном и оперативном лечении повреждений позвоночника
12.15.2.12	Исходы и осложнения повреждений позвоночника
12.15.3	Дегенеративные изменения позвоночника
12.15.3.1	Классификация
12.15.3.2	Хондроз. Межпозвонковый остеохондроз
12.15.3.3	Деформирующий спондилез
12.15.3.4	Лигаментоз (болезнь Форестье)
12.15.3.5	Спондилоартроз
12.15.3.6	Особенности дегенеративных изменений в позвоночнике. Хрящевые узлы тел позвонков (узлы Шморля)
12.15.3.7	Грыжи межпозвонковых дисков
12.15.3.8	Смещения и нестабильность позвоночника. Рентгенологические критерии нестабильности
12.15.3.9	Спондилолиз и спондилолистез
12.15.3.10	Лучевые исследования при оперативной фиксации позвоночника
12.15.4	Воспалительные заболевания позвоночника и спинного мозга
12.15.4.1	Неспецифический спондилит (остеомиелит позвоночника)
12.15.4.2	Туберкулезный спондилит
12.15.4.3	Поражения позвоночника при бруцеллезе
12.15.4.4	Сифилис позвоночника
12.15.4.5	Актиномикоз позвоночника
12.15.4.6	Поражения позвоночника при анкилозирующем спондилите и других ревматических заболеваниях
12.15.5	Опухоли позвоночника и спинного мозга
12.15.5.1	Доброкачественные опухоли позвоночника
12.15.5.2	Первичные злокачественные опухоли позвоночника

Код	Наименования тем, элементов
12.15.5.3	Метастатические опухоли позвоночника
12.15.5.4	Прорастание злокачественных опухолей в позвоночник (инвазия опухоли)
12.15.5.5	Опухоли и опухолевидные образования спинного мозга, корешков и оболочек
12.15.6	Изменения позвоночника при системных заболеваниях
12.15.6.1	Изменения позвоночника при эндокринных и метаболических заболеваниях
12.15.6.2	Изменения позвоночника при заболеваниях крови и РЭС
12.15.6.3	Изменения позвоночника при врожденных системных заболеваниях
12.15.6.4	Дифференциальная рентгенодиагностика заболеваний позвоночника
12.15.6.5	Ошибки в рентгенодиагностике заболеваний позвоночника

Раздел 13

Лучевая диагностика заболеваний органов мочевыделительной системы, брюшинного пространства и малого таза

Код	Наименования тем, элементов
13.1	Методики исследования
13.1.1	Бесконтрастные методы рентгенологического исследования мочеполовых органов, брюшинного пространства и малого таза
13.1.2	Контрастные средства. Методы внутриволостного контрастирования мочеполовых органов: выделительная урография, ретроградная уретеропиелогграфия, антеградная пиелогграфия, цистогграфия, гистеросальпингография
13.1.3	Двойное контрастирование мочевого пузыря
13.1.4	Комплексная гинекография
13.1.5	Ультразвуковое исследование
13.1.6	Компьютерная томография
13.1.7	Магнитно-резонансная томография
13.2	Анатомия и физиология мочевой и репродуктивной систем
13.2.1	Рентгеноанатомия почек, надпочечников, верхних мочевых путей Аномалии развития мочевого пузыря: дивертикулы, удвоения
13.2.2	Рентгеноанатомия мочевого пузыря и уретры. Динамика мочевых путей. Анатомо-функциональные нарушения в почках и мочевых путях
13.2.3	Рентгеноанатомия мужских половых органов
13.2.4	Рентгеноанатомия женских половых органов
13.3	Рентгеносемиотика заболеваний почек, верхних мочевых путей и надпочечников
13.3.1	Воспалительные заболевания почек и верхних мочевых путей
13.3.1.1	Острый и хронический пиелонефрит. Последствия пиелонефрита
13.3.1.2	Апостематозный пиелонефрит
13.3.1.3	Карбункул. Абсцесс

Код	Наименования тем, элементов
13.3.1.4	Туберкулез мочевой системы
13.3.2	Опухоли почек и верхних мочевых путей
13.3.2.1	Злокачественные и доброкачественные опухоли
13.3.2.2	Опухоли лоханок и мочеточников
13.3.2.3	Гидронефроз и другие ретенционные изменения почек и верхних мочевых путей. Кисты почек
13.3.3	Другие заболевания
13.3.3.1	Мочекаменная болезнь
13.3.3.2	Сосудистые заболевания почек
13.3.3.3	Травматические повреждения
13.3.3.4	Заболевания надпочечников
13.3.4	Заболевания мочевого пузыря и уретры
13.3.4.1	Аномалии развития
13.3.4.2	Воспалительные заболевания мочевого пузыря и уретры. Неспецифический цистит и другие
13.3.4.3	Травмы
13.3.4.4	Камни и инородные тела
13.3.4.5	Стриктуры
13.3.4.6	Злокачественные и доброкачественные опухоли мочевого пузыря
13.3.4.7	Свищи и ложные ходы
13.4	Заболевания тазовых органов
13.4.1	Заболевания предстательной железы
13.4.1.1	Аденомы и новообразования предстательной железы. Опухоли: доброкачественные и злокачественные
13.4.1.2	Камни предстательной железы
13.4.1.3	Неспецифический простатит
13.4.1.4	Туберкулез
13.4.1.5	Повреждения мужских половых органов
13.4.2	Заболевания женских половых органов
13.4.2.1	Пороки развития матки и влагалища
13.4.2.2	Неспецифические воспаления матки и придатков
13.4.2.3	Туберкулез внутренних женских половых органов
13.4.2.4	Свищи и инородные тела
13.4.2.5	Доброкачественные и злокачественные опухоли
13.4.2.6	Кисты яичников
13.4.2.7	Лучевая диагностика беременности
13.4.2.8	Пельвиометрия
13.4.2.9	Трубная беременность
13.5	Внеорганные заболевания брюшинного пространства и малого таза
13.5.1	Паранефрит, парацистит
13.5.2	Абсцессы

Код	Наименования тем, элементов
13.5.3	Опухоли и кисты
13.5.4	Злокачественные опухоли
13.5.5	Доброкачественные опухоли и кисты
13.5.6	Поражение лимфатических узлов при системных заболеваниях
13.5.7	Метастазы злокачественных опухолей в лимфатические узлы брюшинного пространства

Раздел 14

Лучевая диагностика в педиатрии

Код	Наименования тем, элементов
14.1	Организация рентгеновского (лучевой диагностики) отделения (кабинета) в детских медицинских организациях: больница, поликлиника
14.1.1	Условия размещения. Требования к техническому оснащению
14.1.2	Организация и средства радиационной защиты
14.2	Методика и техника рентгенологического исследования детей
14.2.1	Технические средства при рентгенологическом исследовании детей
14.2.2	Приспособления для рентгенодиагностических обследований детей раннего возраста
14.2.3	Особенности методики рентгенологического обследования органов и систем у детей
14.2.4	Рентгеноконтрастные исследования в педиатрической практике
14.3	Рентгенодиагностика (лучевая диагностика) заболеваний органов дыхания и средостения
14.3.1	Особенности рентгеноанатомии органов дыхания и средостения у детей
14.3.2	Особенности рентгенофизиологии органов дыхания и средостения у детей
14.3.3	Острые и хронические заболевания
14.3.4	Муковисцидоз (кистофиброз поджелудочной железы): легочная и смешанные формы
14.3.5	Острые и хронические пневмонии
14.3.6	Плевриты
14.3.7	Пневмопатии неинфекционные
14.3.8	Ателектазы
14.3.9	Гиалиновые мембраны
14.3.10	Отечно-геморрагический синдром
14.3.11	Синдром Вильсона-Микити
14.3.12	Кровоизлияния в легкие
14.3.13	Задержка фетальной жидкости. Фетальный гидроторакс
14.3.14	Асфиктическая грудная клетка (синдром Женэ)
14.3.15	Лимфангиоэктазии легкого

Код	Наименования тем, элементов
14.3.16	Секвестрация легкого
14.3.17	Аденоматоз легкого
14.3.18	Бронхолегочная дисплазия
14.3.19	Внутриутробные пневмонии:аспирационно- бронхогенная, трансплацентарно-гематогенная
14.4	Особенности рентгенодиагностики (лучевой диагностики) заболеваний пищеварительного тракта
14.4.1	Рентгеноанатомия и рентгенофизиология пищеварительного тракта
14.4.2	Врожденные заболевания пищеварительного тракта
14.4.3	Атрезия и ахалазия пищевода
14.4.4	Пилороспазм, пилоростеноз
14.4.5	Атрезия дистального отрезка двенадцатиперстной кишки. Мегадуоденум
14.4.6	Незавершенный поворот кишечника. Синдром Ледда
14.4.7	Аганглиоз кишечника. Болезнь Гиршпрунга
14.4.8	Атрезия прямой кишки
14.4.9	Мекониальный илеус
14.4.10	Диафрагмальные грыжи
14.4.11	Синдром мальабсорбции
14.4.12	Приобретенные заболевания пищеварительного тракта
14.4.13	Инвагинация кишечника
14.4.14	Колиты
14.4.15	Функциональные и воспалительные изменения желудка и 12- перстной кишки. Язвенная болезнь
14.4.16	Панкреатиты
14.5	Рентгенодиагностика (лучевая диагностика) заболеваний скелетно-мышечной системы
14.5.1	Особенности рентгеноанатомии и рентгенофизиологии скелетно- мышечной системы
14.5.1.1	Особенности рентгеноанатомии позвоночника у детей
14.5.1.2	Врожденный вывих бедра
14.5.1.3	Дисплазия
14.5.1.4	Подвывих, вывих
14.5.2	Травма скелетно-мышечной системы у детей
14.5.2.1	Эпифизеолиз, апофизеолиз, остеоапофизеолиз
14.5.2.2	Поднадкостничный перелом
14.5.2.3	Повреждения позвоночника
14.5.2.4	Родовые повреждения
14.5.2.5	Переломы у детей раннего возраста
14.5.3	Воспалительные и опухолевые заболевания скелетно-мышечной системы

Код	Наименования тем, элементов
14.5.3.1	Эпифизарный остеомиелит
14.5.3.2	Метафизарный остеомиелит
14.5.4	Опухоли костной системы у детей
14.5.4.1	Доброкачественные опухоли и опухолеподобные заболевания
14.5.4.2	Злокачественные опухоли
14.6	Рентгенодиагностика (лучевая диагностика) заболеваний сердечно-сосудистой системы
14.6.1	Рентгеноанатомия и рентгенофизиология сердца и сосудов
14.6.2	Особенности анатомии и физиологии сердечно-сосудистой системы в возрастном аспекте (сердце новорожденного, юношеское сердце)
14.6.3	Врожденные пороки сердца
14.6.4	Оценка малого круга кровообращения при врожденных пороках сердца
14.6.5	Значение контрастных методов исследования при врожденных пороках сердца
14.6.6	Приобретенные пороки сердца
14.6.7	Оценка малого круга кровообращения при приобретенных пороках
14.6.8	Значение ультразвукового исследования при пороках сердца
14.7	Рентгенодиагностика (лучевая диагностика) заболеваний ЛОР-органов
14.7.1	Рентгеноанатомия и рентгенофизиология носа, околоносовых пазух, уха, глотки, гортани
14.7.2	Возрастные особенности строения и физиологии носа, околоносовых пазух, уха, глотки, гортани
14.7.3	Врожденные пороки развития носа, носоглотки (атрезия хоан)
14.7.4	Опухоли носа, носоглотки, мозговые грыжи
14.7.5	Синуситы
14.7.6	Травма костей носа, околоносовых пазух
14.7.7	Врожденные аномалии наружного, среднего и внутреннего уха
14.7.8	Воспалительные изменения наружного, среднего и внутреннего уха. Холестеатомы
14.7.9	Опухоли околоносовых пазух
14.7.10	Отбор больных на кохлеарную имплантацию
14.7.11	Травма уха
14.7.12	Стенозы гортани и трахеи
14.8	Рентгенодиагностика (лучевая диагностика) заболеваний мочевыделительной системы в педиатрии
14.8.1	Анатомо-физиологические особенности строения и физиологии мочевыделительной системы у детей
14.8.2	Рентгеноанатомия и рентгенофизиология почек, мочевого пузыря и мочеточников у детей
14.8.3	Пороки развития почек, мочевого пузыря и мочеточников

Код	Наименования тем, элементов
14.8.4	Воспалительные заболевания мочевыделительной системы
14.8.5	Опухолевые заболевания мочевыделительной системы

РАБОЧАЯ ПРОГРАММА УЧЕБНОГО МОДУЛЯ «СМЕЖНЫЕ ДИСЦИПЛИНЫ»

Раздел 15

Ультразвуковая диагностика

Код	Наименование тем, элементов
15.1	Физико-технические основы ультразвукового метода исследования
15.1.1	Физические свойства ультразвука. Распространение, отражение, рассеивание, поглощение ультразвуковых колебаний. Импеданс
15.1.2	Методы ультразвуковой диагностики. Метод прозвучивания. Метод отражения. А-метод. В-метод. М-метод. Метод Допплеровского сканирования
15.1.3	Биологическое действие ультразвука и безопасность. Изменения среды проникновения ультразвуковых колебаний. Кавитация. Тепловое воздействие
15.1.4	Ультразвуковая диагностическая аппаратура
15.2	Ультразвуковая диагностика заболеваний органов брюшной полости
15.2.1	Ультразвуковая анатомия, локализация и структура органов пищеварения
15.2.2	Ультразвуковая семиотика заболеваний паренхиматозных органов
15.3	Ультразвуковая диагностика заболеваний мочевыводящей системы и органов малого таза
15.3.1	Ультразвуковая анатомия мочевыводящей системы
15.3.2	Форма почек и ее варианты. Ультразвуковое изображение неизмененных паренхимы и чашечно-лоханочной системы
15.3.3	Соотношение паренхимы и чашечно-лоханочной системы в неизменной почке
15.3.4	Ультразвуковая семиотика заболеваний мочевого пузыря
15.3.5	Ультразвуковая семиотика заболеваний матки и придатков
15.3.6	Ультразвуковая семиотика внематочной беременности
15.3.7	Ультразвуковая семиотика заболеваний предстательной железы
15.4	Ультразвуковая диагностика внеорганных патологических состояний забрюшинного пространства
15.4.1	Ультразвуковая анатомия органов забрюшинного пространства
15.4.2	Ультразвуковая анатомия лимфатических узлов
15.4.3	Увеличение лимфатических узлов при системных заболеваниях
15.4.4	Метастазы злокачественных опухолей в лимфатические узлы

Код	Наименование тем, элементов
	забрюшинного пространства
15.5	Ультразвуковая диагностика заболеваний молочной железы
15.5.1	Влияние индивидуальных особенностей молочной железы на ультразвуковое изображение. Особенности формы молочной железы. Особенности структуры молочной железы
15.5.2	Диффузная фиброзно-кистозная мастопатия
15.5.3	Доброкачественные солидные образования. Фиброаденома. Липома. Фиброма. Липогранулема
15.5.4	Рак молочной железы. Диффузная форма. Узловая форма
15.5.5	Ультразвуковое исследование оперированной молочной железы: после органосохраняющих операций, при наличии имплантата
15.6	Ультразвуковая диагностика заболеваний сердца
15.6.1	Ультразвуковая анатомия сердца. Оценка движений клапанов
15.6.2	Ультразвуковая характеристика функций сердца. Ударный объем. Фракции выброса
15.6.3	Ультразвуковая диагностика заболеваний миокарда
15.6.4	Ультразвуковая диагностика заболеваний перикарда
15.6.5	Экссудативный и констриктивный перикардиты
15.7	Ультразвуковая диагностика заболеваний щитовидной железы
15.7.1	Ультразвуковая анатомия щитовидной железы
15.7.2	Узловые поражения щитовидной железы
15.7.3	Диффузные поражения щитовидной железы. Диффузный зоб. Тиреоидиты
15.7.4	Мышцы шеи. Общая сонная артерия. Внутренняя яремная вена. Трахея
15.8	Ультразвуковая диагностика заболеваний средостения
15.8.1	Ультразвуковая анатомия средостения
15.8.2	Структурные элементы передней грудной стенки
15.8.3	Эхографическая картина неизмененного средостения
15.8.4	Объемное образование переднего средостения. Оценка структуры
15.8.5	Жидкостьсодержащее образование. Оценка контуров. Наличие капсулы
15.8.6	Малые хирургические вмешательства под контролем ультразвука
15.8.7	Пункционная биопсия под контролем ультразвука. Техника пункции. Выбор места пункции
15.8.8	Дренирование полостей под контролем ультразвука. Определение показаний. Техника дренирования

Раздел 16
Особенности оказания медицинской помощи
в экстренной и неотложной формах

Код	Наименование тем, элементов
16.1	Стандарты оказания медицинской помощи в экстренной и неотложной формах
16.1.1	Принципы оказания медицинской помощи в экстренной и неотложной формах
16.1.2	Клинические признаки внезапного прекращения кровообращения и/или дыхания
16.1.3	Оказание медицинской помощи в экстренной форме пациентам при состояниях, представляющих угрозу жизни пациентов, в том числе клинической смерти (остановка жизненно важных функций организма человека (кровообращения и/или дыхания))
16.1.4	Техника проведения базовой сердечно-легочной реанимации
16.1.5	Принципы применения лекарственных препаратов и медицинских изделий при оказании медицинской помощи в экстренной форме
16.1.6	Клинические признаки осложнений при введении контрастных препаратов при рентгенологических исследованиях (в том числе компьютерных томографических) и магнитно-резонансных исследованиях
16.2	Организация медицинской помощи пострадавшим при дорожно-транспортных происшествиях (далее - ДТП)
16.2.1	Принципы организации медицинской помощи пострадавшим при ДТП
16.2.2	Порядок взаимодействия персонала и организации оказания медицинской помощи пострадавшим в ДТП
16.2.3	Юридические и этические вопросы организации медицинской помощи пострадавшим в ДТП

VI. Организационно-педагогические условия

Тематика лекционных занятий

№	Тема лекции	Содержание лекции (указываются соответствующие коды)
1	Организация отделения лучевой диагностики. Профессиональные обязанности и права медицинских работников	3.2 3.3
2	Рентгенодиагностические аппараты и комплексы. Цифровые преобразователи рентгеновских исследований	5.4 5.5
3	Автоматизированные рабочие места систем для лучевой диагностики	4.4
4	Физико-технические основы и диагностические возможности рентгеновской компьютерной томографии	5.7
5	Физико-технические основы и диагностические возможности магнитно-резонансной томографии	5.9
6	Дозиметрия лучевой нагрузки при рентгенологических исследованиях	6.1
7	Радиационная защита пациентов и персонала	6.2
8	Лучевая диагностика заболеваний черепа и головного мозга	7.2

Тематика семинарских занятий

№	Тема семинара	Содержание семинара (указываются соответствующие коды)
1	Автоматизированные рабочие места систем для лучевой диагностики	4.4
2	Типы КТ-сканирования. Основные протоколы КТ	5.7
3	Параметры МР-сканирования и протоколы исследований	5.9
4	Лучевые исследования почек	13.3

Тематика практических занятий

№	Тема семинара	Содержание семинара (указываются соответствующие коды)
1	Автоматизированные рабочие места систем для лучевой диагностики	4.4
2	Типы КТ-сканирования. Основные протоколы КТ	5.7
3	Параметры МР-сканирования и протоколы исследований	5.9
4	Лучевые исследования почек	13.3

VII. Формы аттестации

7.1. Итоговая аттестация по Программе проводится в форме экзамена и должна выявлять теоретическую и практическую подготовку врача-рентгенолога в соответствии с требованиями квалификационных характеристик и профессиональных стандартов.

7.2. Обучающийся допускается к итоговой аттестации после изучения дисциплин в объеме, предусмотренном учебным планом.

7.3. Обучающиеся, освоившие Программу и успешно прошедшие итоговую аттестацию, получают документ о дополнительном профессиональном образовании – диплом о профессиональной переподготовке.⁹

VIII. Оценочные материалы

8.1. Тематика контрольных вопросов:

1. Организация отделений (кабинетов) лучевой диагностики: требования, документация.
2. Цифровая рентгенография: физико-технические основы, преимущества, типы аппаратов.
3. Физико-технические основы рентгеновской компьютерной томографии.
4. Физико-технические основы магнитно-резонансной томографии. Медицинские показания и противопоказания к МРТ.
5. Взаимосвязь рентгенологии с другими методами лучевой диагностики. Гибридные технологии лучевой диагностики.
6. Мероприятия по радиационной защите пациентов и персонала при рентгенологических исследованиях. Дозиметрический контроль.

⁹ Часть 10 статьи 60 Федерального закона № 273-ФЗ (Собрание законодательства Российской Федерации 2012, № 53, ст. 7598)

7. Дифференциальная рентгеносемиотика различных форм туберкулеза легких.
8. Легочная гемодинамика как показатель функциональной способности миокарда.
9. Рентгеновская компьютерная томография при черепно-мозговой травме.
10. Рентгенологические исследования коронарного русла.
11. Рентгеновская компьютерная томография в дифференциальной диагностике панкреатитов.

8.2. Задания, выявляющие практическую подготовку врача-рентгенолога:

1. Дайте описание изменений легочной гемодинамики при нарушении сократительной функции левого желудочка.
2. Проведите дифференциальную рентгенодиагностику при синдроме «острый живот».
3. Проведите дифференциальную рентгенодиагностику при объемном образовании в зоне корня правого легкого.
4. Дайте описание рентгенологической картины врожденного порока сердца – дефекта межпредсердной перегородки.
5. Перечислите возможную рентгеносемиотику остеомиелита согласно его клинической классификации.
6. Перечислите лекарственные препараты первого ряда для оказания экстренной медицинской помощи при возникновении аллергической реакции на введение йодсодержащего контрастного препарата.

8.3. Примеры тестовых заданий:

Инструкция: выберите один правильный ответ:

РАС- это:

- А. электронная карта больного;
- Б. программа для обработки изображений;
- В. разновидность автоматизированного рабочего места врача;
- Г. система архивирования и передачи медицинских изображений;
- Д. программа - электронный ассистент врача.

Ответ Г.

Компьютерные программы-ассистенты врача-рентгенолога, как правило, используются:

- А. в качестве справочной системы по работе с компьютером;
- Б. в качестве справочной системы по работе с диагностическим аппаратом;
- В. для автоматизированного выделения областей изображения, в которых возможно наличие патологических изменений;
- Г. в качестве инструмента для обработки изображений;
- Д. для передачи изображений другому специалисту.

Ответ: В.

Сдвоенный монитор, как правило, используется врачами-рентгенологами:

- А. для проведения сравнительного анализа двух снимков;
- Б. для разделения визуализированного изображения на две части;
- В. для анализа одного и того же изображения с разным масштабом;
- Г. для отображения на одном мониторе снимка, а на втором – сопутствующей текстовой информации;
- Д. на случай выхода из строя одного из мониторов.

Ответ: А.

Какую из представленных компьютерных сетей можно отнести к глобальной:

- А. радиологическая информационная система (далее – RIS);
- Б. интернет;
- В. госпитальная информационная система (далее – HIS);
- Г. телерадиологическая сеть, объединяющая несколько лечебных организаций;
- Д. компьютерная сеть отделения лучевой диагностики.

Ответ Б.

Годовая эффективная доза облучения при проведении проверочных медицинских рентгенологических и научных исследований практически здоровых лиц не должна превышать:

- А. 0,5 мЗв;
- Б. 1,0 мЗв;
- В. 2,0 мЗв;
- Г. 5,0 мЗв;
- Д. 0,5 Зв.

Ответ Б.

Туберкулез внутригрудных лимфатических узлов характеризуется:

- А. симметричным поражением узлов корней легких;
- Б. поражением узлов переднего средостения;
- В. поражением узлов заднего средостения;
- Г. ассиметричным поражением узлов корней легких;
- Д. плевральными наложениями.

Ответ Г.

Кистозному образованию почки тип 1 по классификации Bosniak М.А. соответствует:

- А. простая киста;
- Б. киста с жидкостным или геморрагическим содержимым;
- В. доброкачественная киста с 1 или более камерами;
- Г. киста с мягкотканым компонентом;

Д. киста более 3см с большим количеством тонких перегородок и кальцификацией стенок.

Ответ А.

Инструкция: выберите правильный ответ по схеме:

- А. Если правильные ответы 1, 2 и 3;
- Б. Если правильные ответы 1 и 3;
- В. Если правильные ответы 2 и 4;
- Г. Если правильный ответ 4;
- Д. Если правильные ответы 1, 2, 3 и 4.

Наиболее типичные для ревматоидного артрита проявления суставного синдрома:

1. острый моноартрит 1-го плюснефалангового сустава;
2. множественный симметричный артрит мелких и крупных суставов;
3. стойкие артралгии в области тазобедренного сустава;
4. утренняя скованность суставов кистей.

Ответ В.

Инструкция: выберите все правильные ответы

Для хронического синусита по данным КТ характерно:

- А. увеличение объема околоносовой пазухи;
- Б. утолщение стенок пазухи;
- В. истончение стенок пазухи;
- Г. пролиферативные изменения слизистой;
- Д. скопление экссудата на фоне незначительных пролиферативных изменений слизистой.

Ответ Б, Г.

Рентгенологические признаки наличия свободной жидкости в брюшной полости:

- А. расширение латеральных каналов – нечеткость анатомических деталей;
- Б. воздушная тонкокишечная «арка» с закругленными концами;
- В. треугольное, полулунное и полосовидное затемнения между раздутыми кишечными петлями;
- Г. смещение затемнения в нижележащие отделы брюшной полости при перемене положения больного;
- Д. смещение купола диафрагмы.

Ответ: А, В, Г.

Добавочная ликворная полость Верге на КТ и МРТ выявляется:

- А. в прозрачной перегородке;
- Б. в верхнем мозжечковом парусе;

- В. в нижнем мозжечковом парусе;
 Г. между задними отделами мозолистого тела и форникса;
 Д. между передними ножками форникса;
 Ответ: Г.

Наиболее типичная локализация очагов поражения мозга при рассеянном склерозе по данным МРТ:

- А. белое вещество у латеральных стенок боковых желудочков;
 Б. прагиппокампальные области;
 В. базальные ядра мозга;
 Г. таламусы;
 Д. белое вещество мозжечка.

Ответ: А.

Многокамерная киста почки с кальцификацией стенок кисты, контрастным усилением капсулы характерна для:

- А. эхинококковой кисты;
 Б. Абсцесса;
 В. поликистозной болезни взрослых;
 Г. Цистаденомы;
 Д. Лимфомы.

Ответ: А

Инструкция: установите соответствие между позициями, представленными в обозначенных колонках. Для каждого буквенного компонента левой колонки выберите пронумерованный элемент правой колонки. Каждый пронумерованный элемент правой колонки может быть выбран один раз, более одного раза или не выбран совсем:

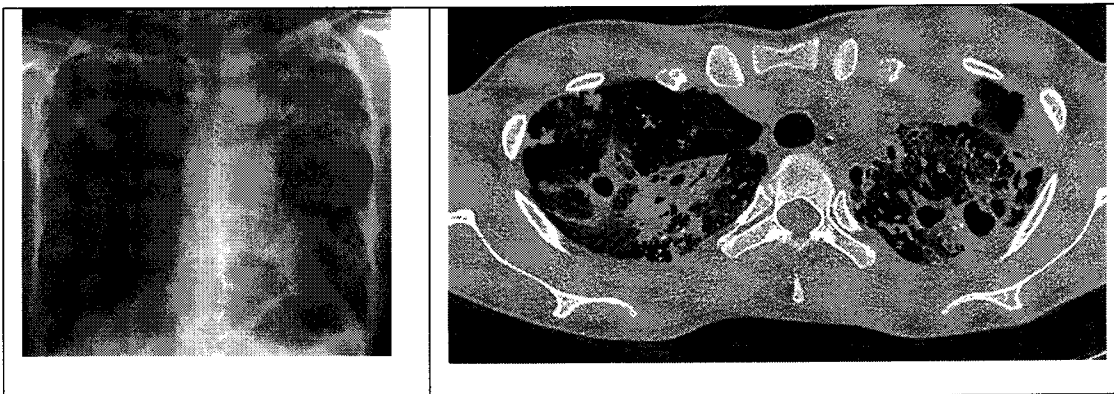Заболевания суставов	Наиболее типичные рентгенологические изменения
А. ревматоидный артрит Б. анкилозирующий спондилоартрит В. деформирующий артроз Г. псориатическая артропатия Д. подагра	1. сакроилеит, кальцификация связок позвоночника; 2. подхрящевой остеосклероз, остеофиты; 3. деструктивный артроз, «пробойники»; 4. остеолиз дистальных фаланг пальцев; 5. краевые костные эрозии эпифизов

Ответ А-5; Б-1; В-2; Г-4; Д-3.

Клинический диагноз	Рентгенологические признаки
А. рак поджелудочной железы	1. увеличение железы, инфильтрация перипанкреатической клетчатки, жидкостные коллекторы;
Б. инсулинома	2. гиповаскулярный тип контрастного усиления;
В. хронический панкреатит	3. инвазия клетчатки вокруг верхнебрыжечной артерии, метастазы в печень, лимфаденопатия;
Г. цистаденома поджелудочной железы	4. гипervasкулярный тип контрастного усиления;
Д. острый панкреатит	5. множественные кальцинаты, возможна дилатация вирсунгова протока

Ответ: А-3; Б-4; В-5; Г-2; Д-1.

Ситуационная задача 1. Мужчина 77 лет. Доставлен в приемный покой бригадой скорой помощи. Жалобы на кашель и периодическое кровохарканье последние 3 дня в виде прожилок алой крови в мокроте. Неделю назад поднялась и в течение недели сохраняется температура 37,5-38,0°C. Не работает, живет один. Последняя флюорография грудной клетки выполнена 5 лет назад - без патологии. С тех пор к врачу не обращался. В стационаре выполнены рентгенография грудной клетки и компьютерная томография легких.




Определите заболевание, которое можно предположить по данным рентгенографии и рентгеновской компьютерной томографии. Напишите протокол исследования по представленным копиям снимков.

Инструкция: выберите один правильный ответ:


- А. отек легких;
- Б. тромбоэмболия легочной артерии;
- В. пневмония;
- Г. центральный рак;
- Д. туберкулез легких.

Ответ: Д.

Ситуационная задача 2. Женщина 53 лет пришла на профилактический осмотр. На УЗИ в левой молочной железе выявлены округлые гипоэхогенные образования с ровными контурами. Выполнена рентгеновская маммография. Опишите протокол исследования. Сформулируйте заключение.



Маммограмма левой молочной железы в краниокаудальной и медиолатеральной проекции



УЗИ левой молочной железы

Инструкция: выберите один правильный ответ:

Заключение по данным проведенного исследования:

- А. кисты молочной железы;
- Б. фибroadеномы молочной железы;
- В. кистозная форма рака молочной железы;
- Г. липомы молочной железы;
- Д. узловая мастопатия молочной железы.

Ответ: Б.